

TUMEURS MALIGNES CUTANÉES CERVICO- FACIALES: place de l'imagerie

Dr LTAIEF-BOUDRIGUA A., Hôpital E. Herriot, Lyon

Dr MOURAIN-LANGLOIS E., CHU Nantes

- 1- Tumeurs cutanées: aspects cliniques et épidémiologiques
- 2- Facteurs de risque de récurrence et d'agressivité
- 3- Facteurs histo pronostiques péjoratifs
- 4- Quelle imagerie pour le bilan d'extension?
 - Bilan d'extension locorégionale; mots clé du CR en fonction de la localisation lésionnelle
 - Bilan d'extension à distance
- 5- Classification TNM
- 6- Conclusion

Les tumeurs cutanées

Les tumeurs cutanées sont réparties dans 3 chapitres distincts :

Les carcinomes cutanés épidermoïdes et les autres carcinomes cutanés

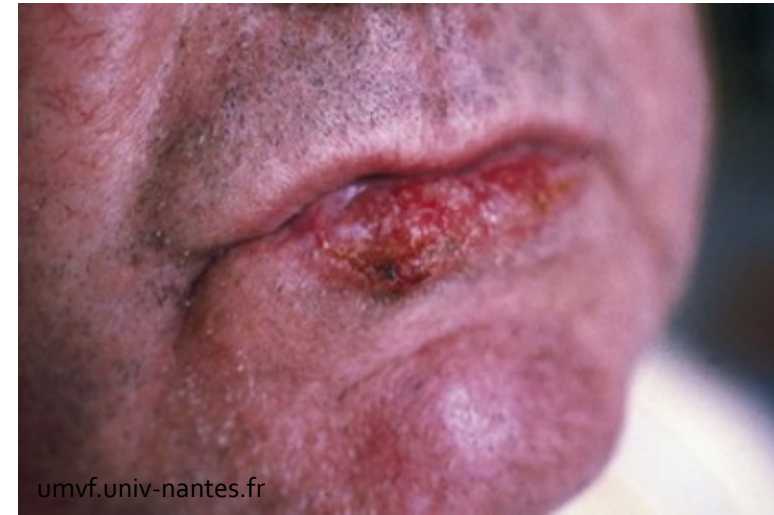Le carcinome à cellules de Merkel

Le mélanome

- Carcinome spinocellulaire
- Carcinome basocellulaire
- Carcinome trichoblastique
- Carcinome annexiel
- Carcinome à cellule de Merkel
- Dermatofibrosarcome de Darier-Ferrand
- Mélanome

Les tumeurs tanées

- Carcinome spinocellulaire
- Carcinome basocellulaire
- Carcinome trichoblastique
- Carcinome annexiel
- Carcinome à cellule de Merkel
- Dermatofibrosarcome de Darier-Ferrand
- Mélanome



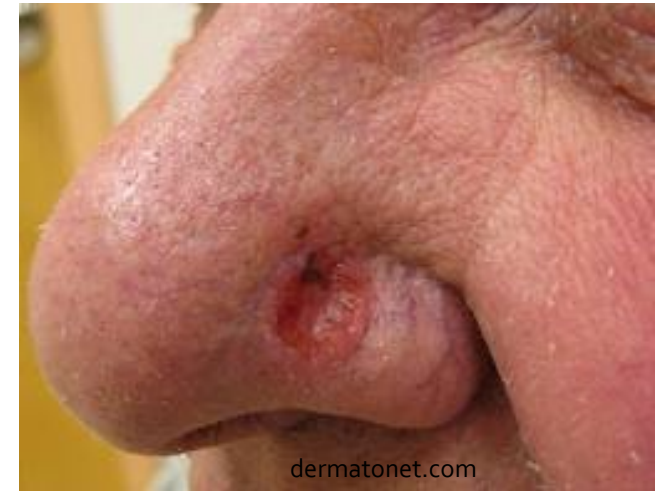- Incidence augmente avec l'âge et l'exposition solaire
- Forme ulcéro végétante
- Curable par excision chirurgicale complète

Les tumeurs cancéreuses

- Carcinome spinocellulaire
 - Carcinome basocellulaire
 - Carcinome trichoblastique
 - Carcinome annexiel
 - Carcinome à cellule de Merkel
 - Dermatofibrosarcome de Darier-Ferrand
 - Mélanome
- Facteurs signant les tumeurs à haut risque
 - Cliniques :
 - taille > 2cm
 - localisation (lèvre, oreille, nez, zones photo-exposées...)
 - Marges peu visibles
 - Patients immunodéprimés (facteur de risque majeur)
 - Récidive locale du CEC
 - Tumeur à croissance rapide
 - Tumeur survenant sur une cicatrice (l'après radiothérapie ou traumatisme),
 - radiothérapie antérieure, site tumoral
 - Histopathologiques : cf diapo 17

Les tumeurs cutanées

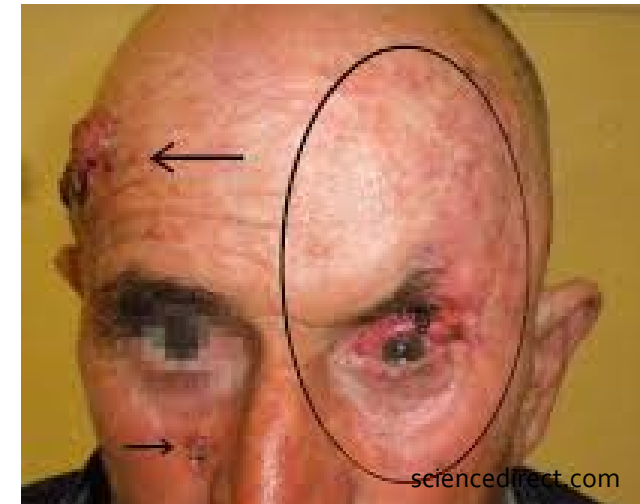- Carcinome spinocellulaire
- Carcinome basocellulaire
- Carcinome trichoblastique
- Carcinome annexiel
- Carcinome à cellule de Merkel
- Dermatofibrosarcome de Darier-Ferrand
- Mélanome



- Tumeur maligne cutanée la plus fréquente
- 3 formes: sclérodermique, infiltrant, micronodulaire
- Agressivité sclérodermique > infiltrant > micronodulaire
- Croissance lente et locale
- Risque de récurrence locale; métastases exceptionnelles
- Infiltration péri nerveuse

Les tumeurs tanées

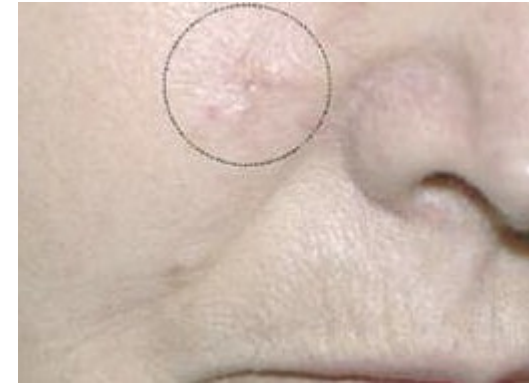- Carcinome spinocellulaire
- Carcinome basocellulaire
- **Carcinome trichoblastique**
- Carcinome annexiel
- Carcinome à cellule de Merkel
- Dermatofibrosarcome de Darier-Ferrand
- Mélanome



- Origine pilaire
- Sujet âgé
- Cuir chevelu, torse, extrémités
- Tumeur agressive de haut grade, métastase pulmonaire

Les tumeurs tanées

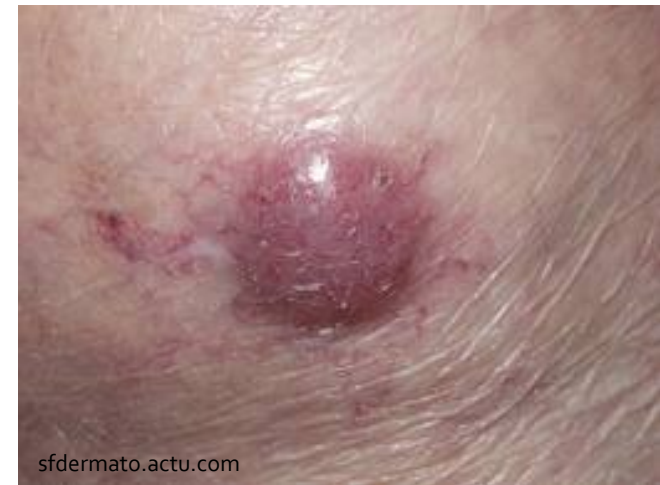- Carcinome spinocellulaire
- Carcinome basocellulaire
- Carcinome trichoblastique
- **Carcinome annexiel**
- Carcinome à cellule de Merkel
- Dermatofibrosarcome de Darier-Ferrand
- Mélanome



- Carcinome annexiel microkystique:
 - extension locale +++ (os)
 - métastases exceptionnelles
 - envahissement péri nerveux surtout pour les récives
- Carcinomes sudoraux

Les tumeurs cutanées

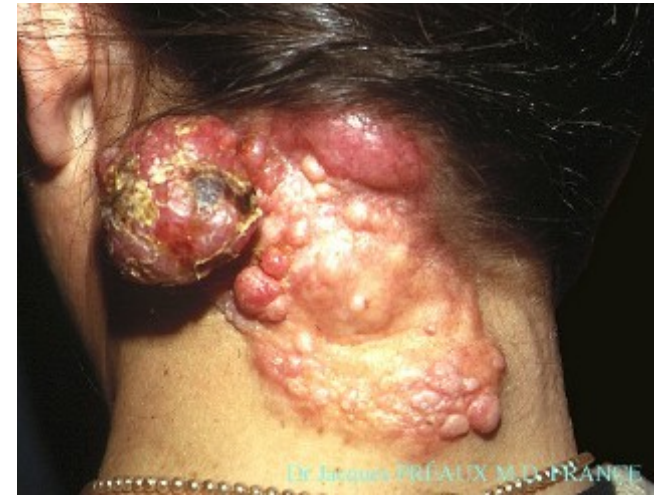- Carcinome spinocellulaire
- Carcinome basocellulaire
- Carcinome trichoblastique
- Carcinome annexiel
- Carcinome à cellule de Merkel
- Dermatofibrosarcome de Darier-Ferrand
- Mélanome



- Tumeur cutanée maligne neuroendocrine primitive
- AEIOU: diagnostic clinique
 - Asymptomatique,
 - Extension rapide,
 - Immunodépression,
 - âge > 50 ans: Older than 50 years
 - UV: zone exposée aux rayons

Les tumeurs cutanées

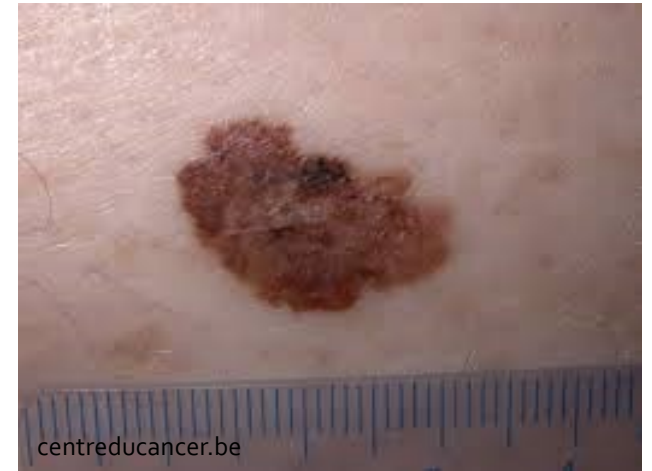- Carcinome spinocellulaire
- Carcinome basocellulaire
- Carcinome trichoblastique
- Carcinome annexiel
- Carcinome à cellule de Merkel
- Dermatofibrosarcome de Darier-Ferrand
- Mélanome



- Sarcome cutané rare de bas grade
- Extension en profondeur:
 - tissus sous-cutanés,
 - les fascias, les muscles,
 - l'os
- Croissance multidirectionnelle asymétrique, tentaculaire, s'étendant souvent à distance des limites cliniques de la lésion

Les tumeurs tanées

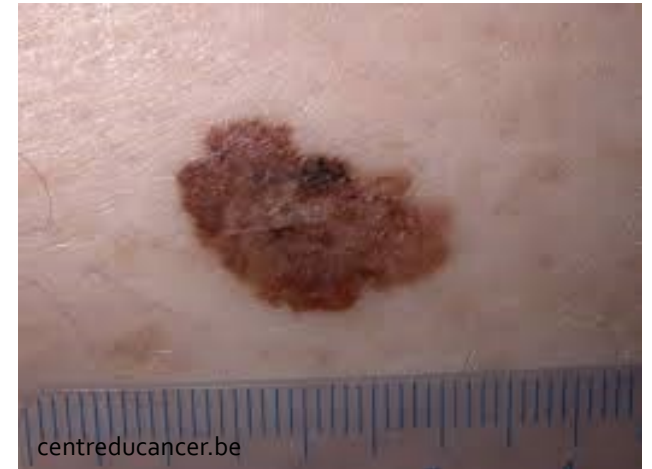- Carcinome spinocellulaire
- Carcinome basocellulaire
- Carcinome trichoblastique
- Carcinome annexiel
- Carcinome à cellule de Merkel
- Dermatofibrosarcome de Darier-Ferrand
- **Mélanome**



- Incidence 10 / 100 000
- 6^{ème} cancer femme; 8^{ème} cancer homme
- 70% sur peau saine; 30% sur naevus
- Naevus congénital volumineux; naevus multiples
- Atcd familiaux
- Kératose solaire
- Brulure solaire (enfant)
- Formes: superficielle et nodulaire

Les tumeurs tanées

- Carcinome spinocellulaire
- Carcinome basocellulaire
- Carcinome trichoblastique
- Carcinome annexiel
- Carcinome à cellule de Merkel
- Dermatofibrosarcome de Darier-Ferrand
- **Mélanome**



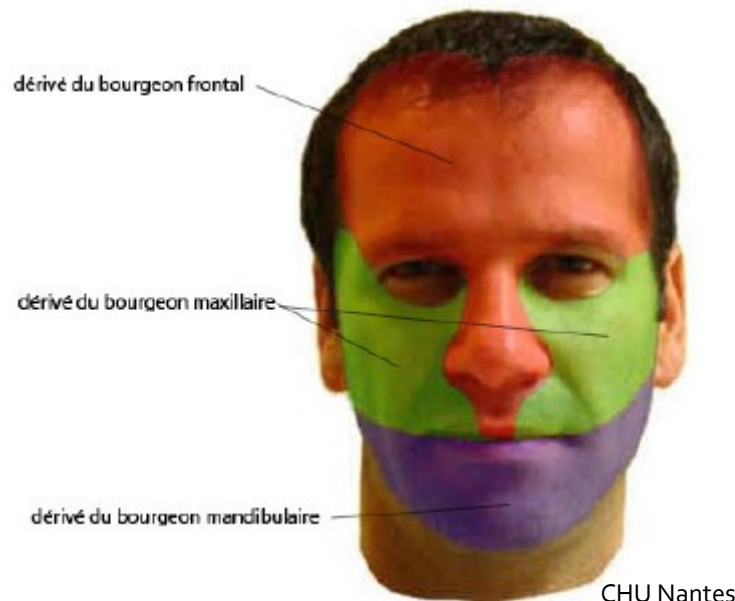
- Signes cliniques d'alerte: ABCDE
 - A : Asymétrique,
 - B : Bords irréguliers,
 - C : Coloration non homogène
 - D : Diamètre important (> 6 mm)
 - E : Évolutif
- Auto examen des personnes à risque

Facteurs de que de cidence et agressivité

- Topographie
- Taille
- Immunodépression

- Facteurs de risque de récidive et agressivité

- Topographie
- Taille
- Immunodépression



- Zones photo exposées

Région cervico-faciale est par défi
une région à risque; elle concerne
des cancers cutanés.

- Zones en relief ou convexes (oreille, pommette, tempe, cuir chevelu)
- Zones péri orificielles (nez, paupière, lèvre)
- Zone de fusion des bourgeons embryonnaires

Facteurs de que de cidence et agressivité

- Topographie
- Taille
- Immunodépression

- Carcinome basocellulaire nodulaire >1cm; surtout si sur zone péri-orificielle / nez
- Carcinome épidermoïde >2cm
CE paupière: classification à part
- Carcinome à cellules de Merkel:
T₁<2cm; T₃>5cm

Facteurs de que de cidence et agressivité

- Topographie
- Taille
- Immunodépression

- Cancers cutanés: cancers les plus fréquents après transplantation.
 - carcinomes représentent 95% tumeurs cutanées
 - risque de carcinome épidermo multiplié par 100
 - celui de carcinome basocellu par 10
 - la maladie de Kaposi, les mélanomes, les carcinomes de Merkel: plus fréquemment observés chez les transplantés que dans la population générale.
- Patient infecté par le VIH: risque de maladie de Kaposi et de carcinomes cutanés surtout, mais à un moindre degré que chez les transplantés.

acteurs opronostiques oratifis

- Carcinome spinocellulaire
- Carcinome basocellulaire
- Mélanome
- Carcinome à cellule de Merkel

- **Indice de Breslow > 2mm ou niveau Clark > 4**
- **Invasion péri nerveuse**
- **Faible différenciation**

- Type histo sclérodermiforme, in situ ou métatypique
- Invasion péri nerveuse

- Indice de Breslow
- Ulcération
- Nb de mitoses > 1/mm²
- Niveau de Clark
- Invasion vasculaire, lymphatique ou nerveuse

- Architecture diffuse
- Indice de Breslow
- Présence de mitoses
- Présence d'embols vasculaires ou lymphatiques

Facteurs prognostiques cliniques

- Carcinome épidermoïde
- Carcinome basocellulaire
- Mélanome
- Carcinome à cellule de Merkel

- Indice de Breslow > 2mm ou niveau Clark > 4
- Invasion péri nerveuse
- Faible différenciation

- **Type histo: sclérodermiforme, infiltrant ou métatypique**
- **Invasion péri nerveuse**

- Indice de Breslow
- Ulcération
- Nb de mitoses > 1/mm²
- Niveau de Clark
- Invasion vasculaire, lymphatique ou nerveuse

- Architecture diffuse
- Indice de Breslow
- Présence de mitoses
- Présence d'embols vasculaires ou lymphatiques

Facteurs prognostiques pratiques

- Carcinome épidermoïde
- Carcinome basocellulaire
- Mélanome
- Carcinome à cellule de Merkel

- Indice de Breslow > 2mm ou niveau Clark > 4
- Invasion péri nerveuse
- Faible différenciation
- Type histo sclérodermique, in situ ou métatypique
- Invasion péri nerveuse
- **Indice de Breslow: épaisseur T.**
- **Ulcération**
- **Nb de mitoses > 1/mm²**
- **Niveau de Clark: niveau de pénétration dans les couches de la peau**
- **Invasion vasculaire, lymphatique ou nerveuse**
- Architecture diffuse
- Indice de Breslow
- Présence de mitoses
- Présence d'embols vasculaires ou lymphatiques

Facteurs prognostiques pratiques

- Carcinome épidermoïde
- Carcinome basocellulaire
- Mélanome
- Carcinome à cellule de Merkel

- Indice de Breslow > 2mm ou niveau Clark > 4
- Invasion péri nerveuse
- Faible différenciation

- Type histo sclérodermique, in situ ou métatypique
- Invasion péri nerveuse

- Indice de Breslow
- Ulcération
- Nb de mitoses > 1/mm²
- Niveau de Clark
- Invasion vasculaire, lymphatique ou nerveuse

- **Architecture diffuse**
- **Indice de Breslow**
- **Présence de mitoses**
- **Présence d'embols vasculaires ou lymphatiques**

Quelle imagerie pour bilan d'extension?

- L'IRM:
 - extension locale dans les parties molles
 - extension péri nerveuse
- Le scanner:
 - extension osseuse de contigüité,
 - extension à distance ganglionnaire et viscérale
- L'échographie, seule ou associée à l'imagerie en coupes:
 - bilan d'extension local et ganglionnaire cervical

Quelle imagerie pour bilan extension?

- Loco régionale
- À distance

- Parties molles
- Osseuse
- Cérébro-méningée

- Ganglionnaire
- Viscérale
- Péri nerveuse

Quelle imagerie pour bilan extension?

- Loco régionale
- À distance

- Parties molles
- Osseuse
- Cérébro-méningée

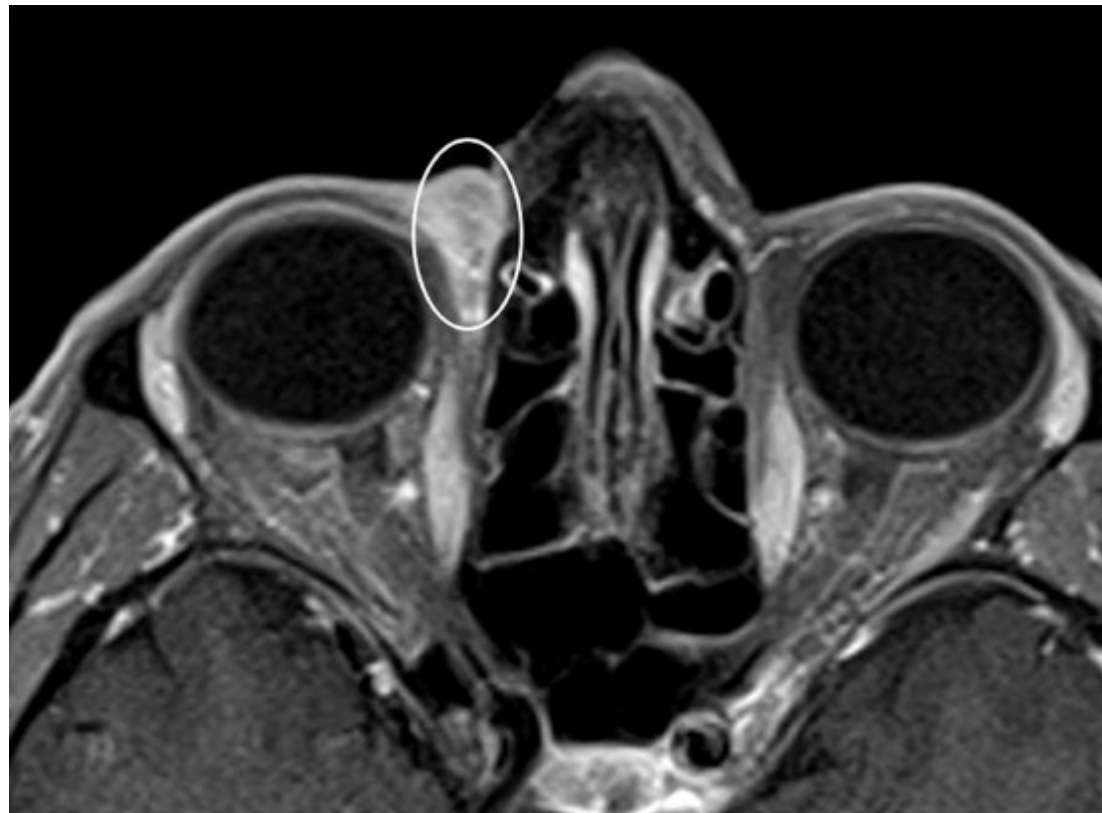
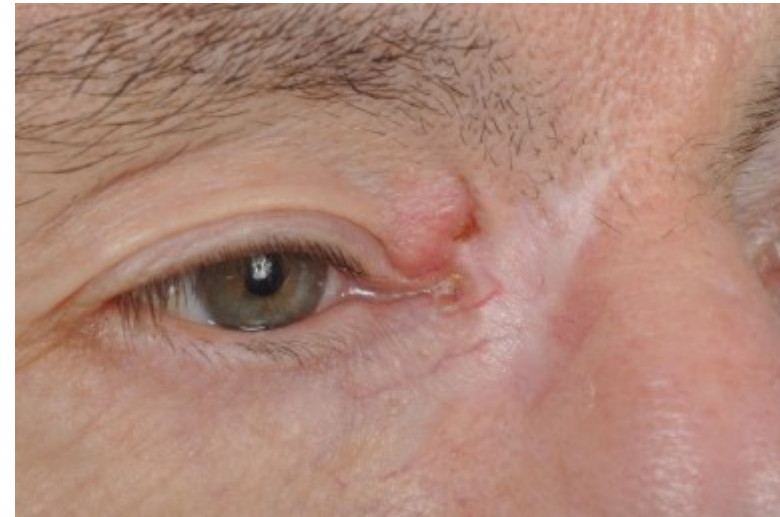
- Ganglionnaire
- Viscérale
- Périnerveuse

Bilan extension corégionale

- PARTIES MOLLES
- IRM est un examen-clé pour la détection, le bilan local et le suivi évolutif
 - sensibilité diagnostique due à un très bon contraste dans les parties molles, notamment cartilagineuses et musculo aponévrotiques
 - Injection Gd: augmente encore la sensibilité de l'examen.
 - extension en profondeur, pour juger de la résécabilité tumorale
 - Mesures cibles reproductibles pour le suivi du patient sous radio-chimiothérapie.
 - T₁ ; T₂ FS; T₁ FS Gd
- En cas de contre-indication à l'IRM: scanner du massif facial injecté (protocole double injection), en fenêtres osseuses et parties molles.

Bilan extension corégionale

- PARTIES MOLLES:



Carcinome épidermoïde de
canthus interne droit .

Extension profonde, extra-
conique, au contact de la
papyracée qui n'est pas en

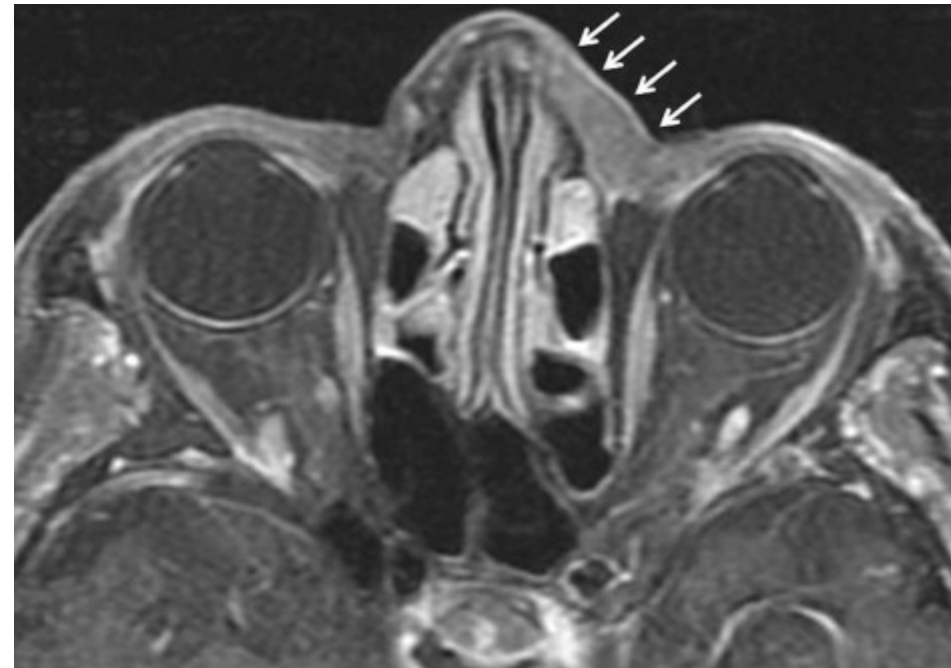
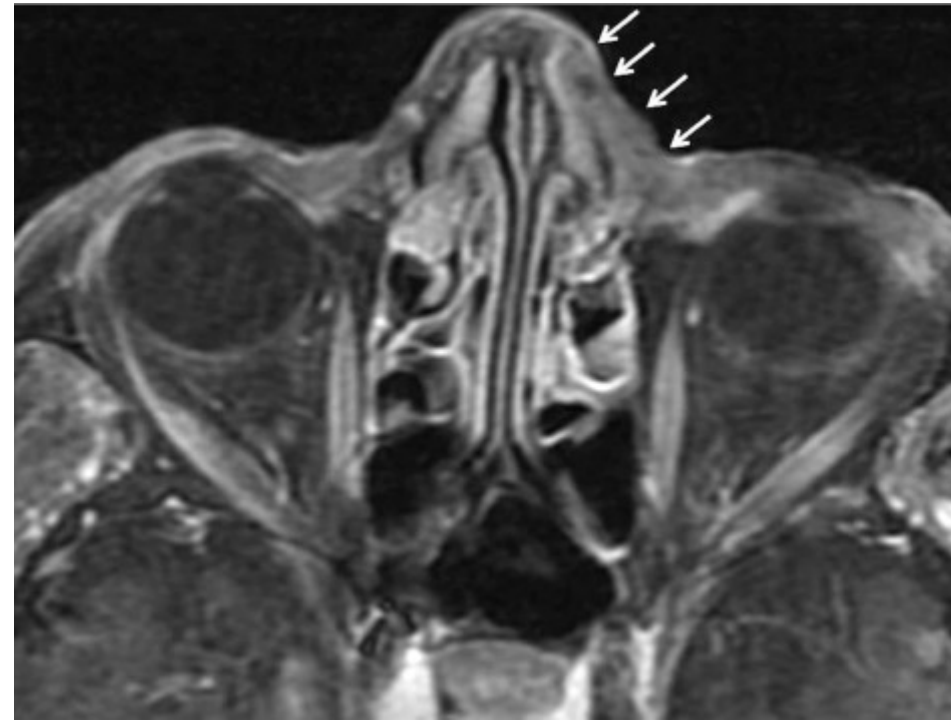
Bilan d'extension locorégionale

- PARTIES MOLLES:

Patiente âgée de 60 ans:
Carcinome basocellulaire du
canthus interne gauche.

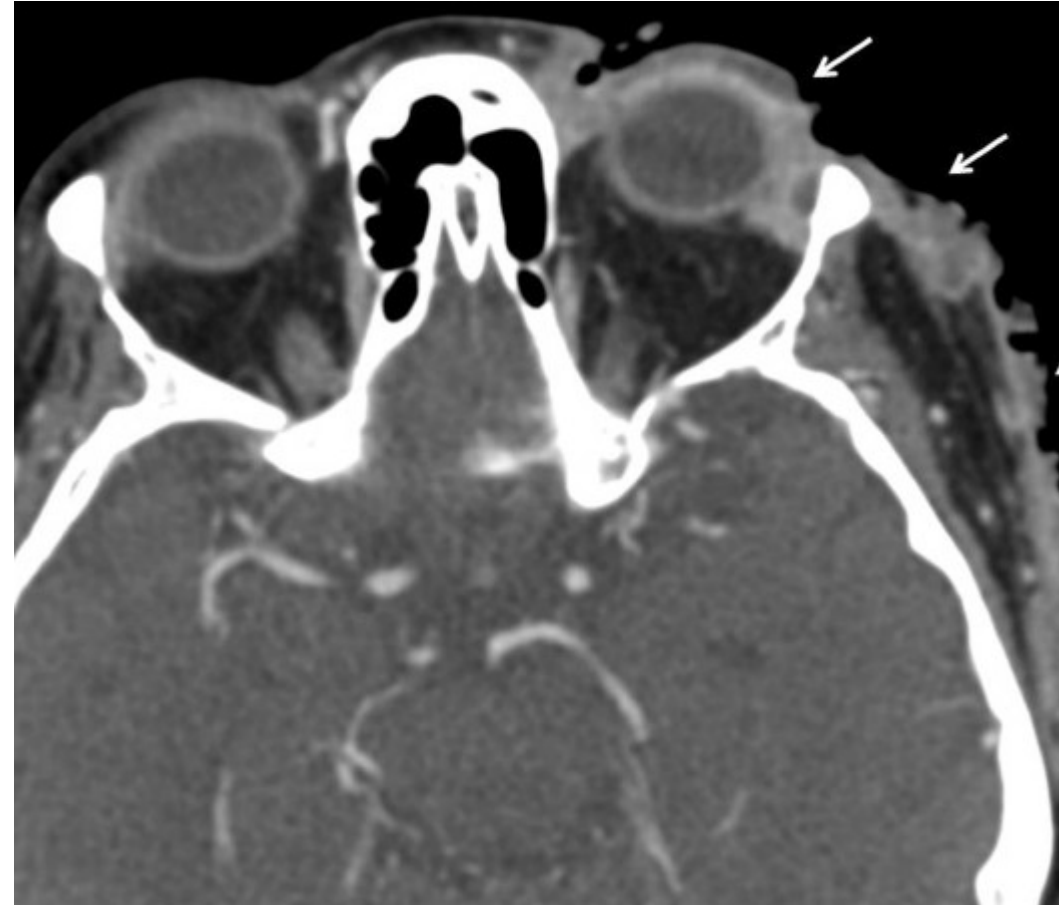
Séquence T1 FS Gd axiale

Masse sous cutanée envahissant
l'os propre du nez à gauche, sans
extension à l'éthmoïde ni à la
cavité orbitaire gauche



Bilan extension corégionale

- PARTIES MOLLES:



Scanner du massif facial injecté chez un patient ayant une contre-indication à l'IRM (« pace-maker »).

Carcinome épidermoïde extensif dans les parties molles sous cutanées de l'hémiface gauche avec extension orbitaire et palpébrale.

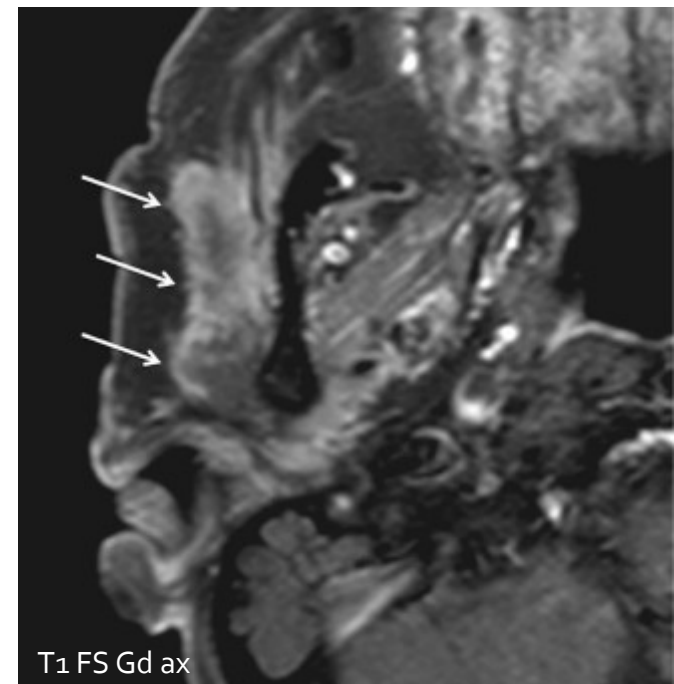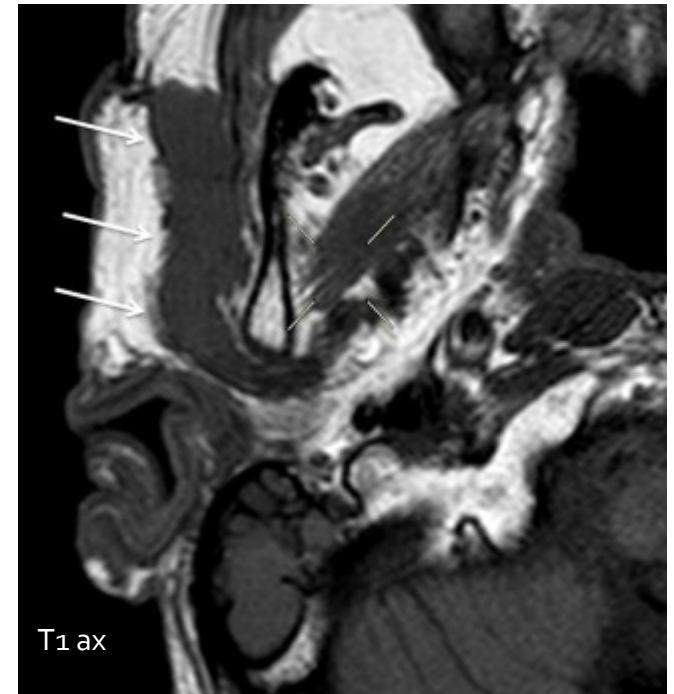Il n'y a pas d'envahissement du muscle temporal, de la voute crânienne, ni du rebord orbitaire gauche.

Bilan extension corégionale

- PARTIES MOLLES:

IRM du massif facial centrée sur la parotide droite chez un patient de 80 ans, présentant une infiltration parotidienne droite d'un carcinome épidermoïde prétraguien homolatéral.

Masse en franc hyposignal T₁, se rehaussant de façon hétérogène après injection, témoignant de l'infiltration tumorale musculaire adjacente.



Bilan extension corégionale

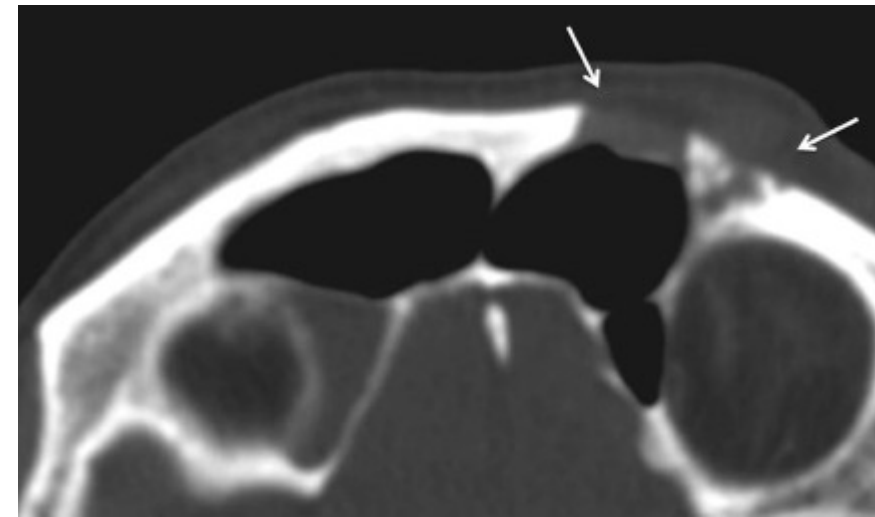
- OSSEUSE:
- SCANNER +++; cortico périostée+++ du massif facial sous jacent à la lésion
- Sémiologie:
 - lyse et/ou d'une perméation corticale,
 - réaction périostée,
 - ostéocondensation au contact de la lésion.
- IRM: envahissement de l'os spongieux (médullaire osseuse)
 - Hypersignal T2, hyposignal T1 du spongieux
 - Prise de contraste intra spongieuse

Bilan extension corégionale

- OSSEUSE:

Scanner du massif facial en fenêtre osseuse

Patient présentant un carcinome épidermoïde frontal gauche avec extension osseuse sous-jacente (ostéolyse perméative de la paroi antérieure sinusienne).

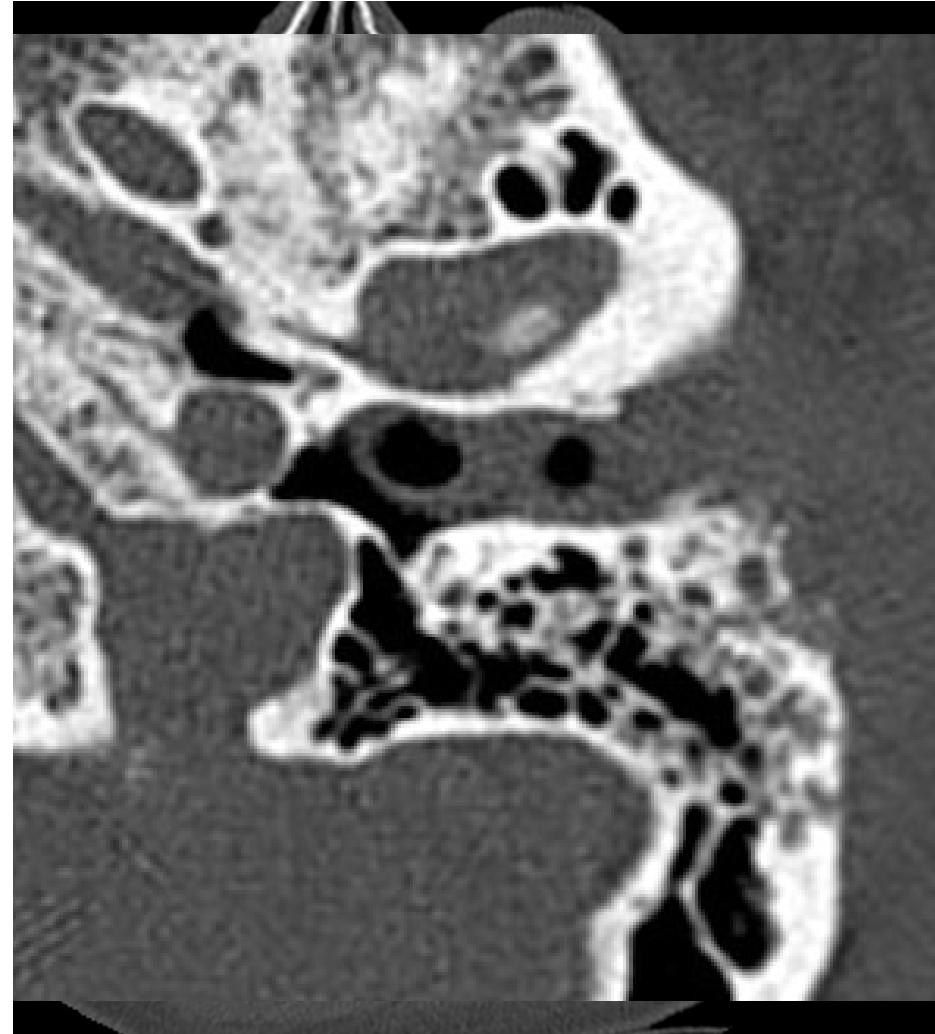

Bilan extension corégionale

- OSSEUSE:

Scanner du massif facial en
fenêtres osseuses

Patient présentant un volumineux
carcinome épidermoïde du
pavillon de l'oreille gauche.
Aspect « mité » de la corticale
mastoïdienne sous le volumineux
syndrome de masse, en rapport
avec une lyse et une perméation
osseuse sous-jacente.

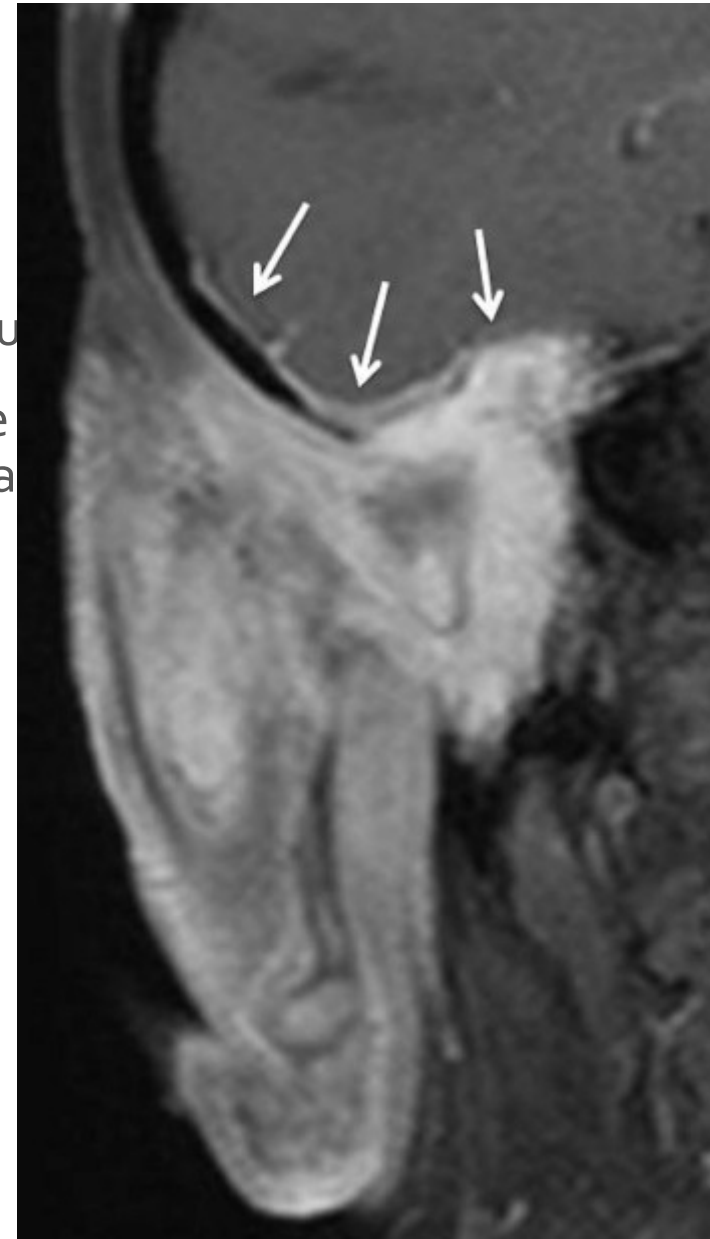

Bilan extension corégionale

- CEREBRO-MENINGEE:
- L'IRM +++: pour l'extension aux structures
- Sémiologie: épaissement et la prise d'aspect hyperintense des enveloppes méningées en regard de la base crânienne

IRM du massif facial : T1 FS Gd coronale

Patient présentant un volumineux carcinome épidermoïde du pavillon de l'oreille droite avec extension osseuse à l'os pétreux et surtout aux enveloppes méningées intracérébrales (épaississement et prise de contraste méningée temporale suspecte).



Bilan extension corégionale

Mots clé du CR

- PERI ORBITE
- REGION AURICULAIRE
- NEZ, LEVRES, JOUES,
REGION PAROTIDIENNE
- SCALP et FRONT

Bilan extension corégionale

Mots clé du CR

- PERI ORBITE
- REGION AURICULAIRE
- NEZ, LEVRES, JOUES,
REGION PAROTIDIENNE
- SCALP et FRONT

- IRM
 - Paupière
 - Contenu orbitaire: graisse intra et extra conique, globe oculaire, muscles, nerfs dans fissure orbitaire sup
 - Voies lacrymales
- TDM:
 - Rebord orbitaire
 - Lame papyracée
 - Plancher, toit orbite
 - Parois sinusiennes
 - Base crane et foramens

Bilan extension corégionale

Mots clé du CR

- PERI ORBITE
- REGION AURICULAIRE
- NEZ, LEVRES, JOUES,
REGION PAROTIDIENNE
- SCALP et FRONT

- IRM:
 - Pavillon oreille
 - Nerf VII
 - Structures cérébro-méningées
- TDM
 - Os tympanal,
 - mastoïde,
 - pyramide pétreuse,
 - base du crane et foramens

Bilan extension corégionale

Mots clé du CR

- PERI ORBITE
- REGION AURICULAIRE
- NEZ, LEVRES, JOUES,
REGION PAROTIDIENNE
- SCALP et FRONT

- IRM:
 - Structures cutanées,
graisseuses
 - Muscles
 - Cartilages
 - Nerfs VII, V₂, V₃
 - Glande parotide
- TDM:
 - Maxillaire
 - Zygoma, arcade
zygomatique
 - Mandibule
 - Parois sinusiennes
 - Base du crâne et foramens

Bilan extension corégionale

Mots clé du CR

- PERI ORBITE
- REGION AURICULAIRE
- NEZ, LEVRES, JOUES,
REGION PAROTIDIENNE
- SCALP et FRONT

- IRM:
 - Nerf V₁
 - Structures cérébro méningées
- TDM:
 - Tables externes, internes
 - Diploé
 - Sinus frontal

Bilan extension distance

- EXTENSION GANGLIONNAIRE
- EXTENSION VISCERALE A
DISTANCE
- EXTENSION PERI NERVEUSE

Bilan extension distance

- EXTENSION GANGLIONNAIRE:
- ECHOGRAPHIE cervicale
- SCANNER cervical
- IRM cervicale
- PET scanner
- EXTENSION VISCERALE A
DISTANCE
- EXTENSION PERI NERVEUSE

Bilan extension distance

- EXTENSION GANGLIONNAIRE:

- ECHOGRAPHIE cervicale
- SCANNER cervical
- IRM cervicale
- PET scanner

- EXTENSION VISCERALE A
DISTANCE

- EXTENSION PERI NERVEUSE

- 6-15MHz; doppler (« energy » ou couleur).
- L'ensemble des chaines ganglionnaires cervicales doit être étudié.
- Recommandée dans le bilan d'extension
 - Carcinome épidermoïde
 - Carcinome à cellules de Merkel
 - Mélanomes dès le stade IIA AJCC

Bilan extension distance

- EXTENSION GANGLIONNAIRE:

- ECHOGRAPHIE cervicale
- SCANNER cervical
- IRM cervicale
- PET scanner

- EXTENSION VISCERALE A
DISTANCE

- EXTENSION PERI NERVEUSE

- Critères échographiques évoquant malignité

- augmentation nb ganglions dans l'aire de drainage (> 3, même d'aire normale)
- augmentation de taille du ganglion avec modification du rapport diamètre transverse/diamètre longitudinal (rapport L/T inférieur ou égal à 2)
- perte du hile graisseux hyperéchogène
- nécrose ganglionnaire
- anomalies échostructurales du cortex ganglionnaire
- aspect flou et irrégulier des contours
- infiltration hyperhémique périganglionnaire en faveur d'une extension extra-capsulaire.

Bilan extension distance

- EXTENSION GANGLIONNAIRE:

- ECHOGRAPHIE cervicale

- SCANNER cervical

- IRM cervicale

- PET scanner

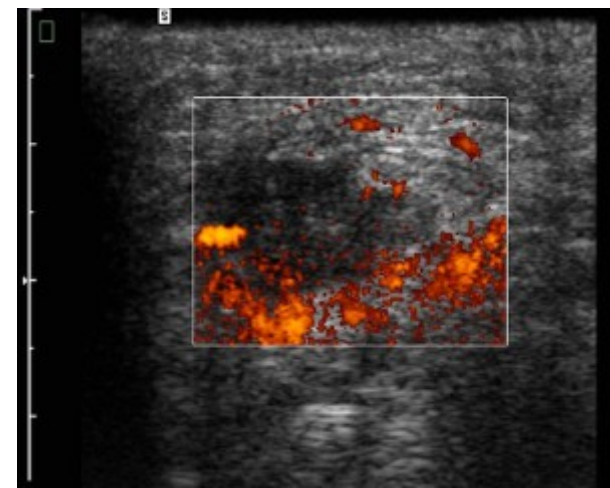
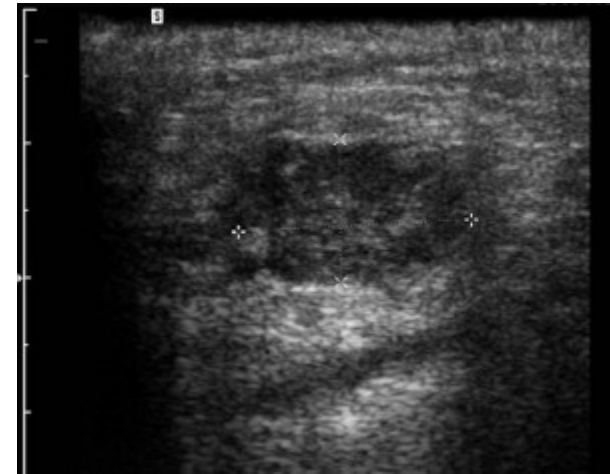- EXTENSION VISCERALE A
DISTANCE

- EXTENSION PERI NERVEUSE

- cytoponction ganglionnaire guidée
par échographie ou scanner: a un
intérêt si positive; si négative, elle
permet pas d'affirmer le statut N
l'extension

Bilan extension distance

- EXTENSION GANGLIONNAIRE:
- ECHOGRAPHIE cervicale
- SCANNER cervical
- IRM cervicale
- PET scanner
- EXTENSION VISCERALE A DISTANCE
- EXTENSION PERI NERVEUSE



Patient porteur d'un carcinome épidermoïde de la joue gauche avec une adénopathie sus-angulo- mandibulaire homolatérale.

Echographie : formation hypo-échogène, nécrotique, à contours flous, avec une hyperhémie péri-lésionnelle, d'allure sus-

Bilan extension distance

- EXTENSION GANGLIONNAIRE:

- ECHOGRAPHIE cervicale

- SCANNER cervical

- IRM cervicale

- PET scanner

- EXTENSION VISCERALE A
DISTANCE

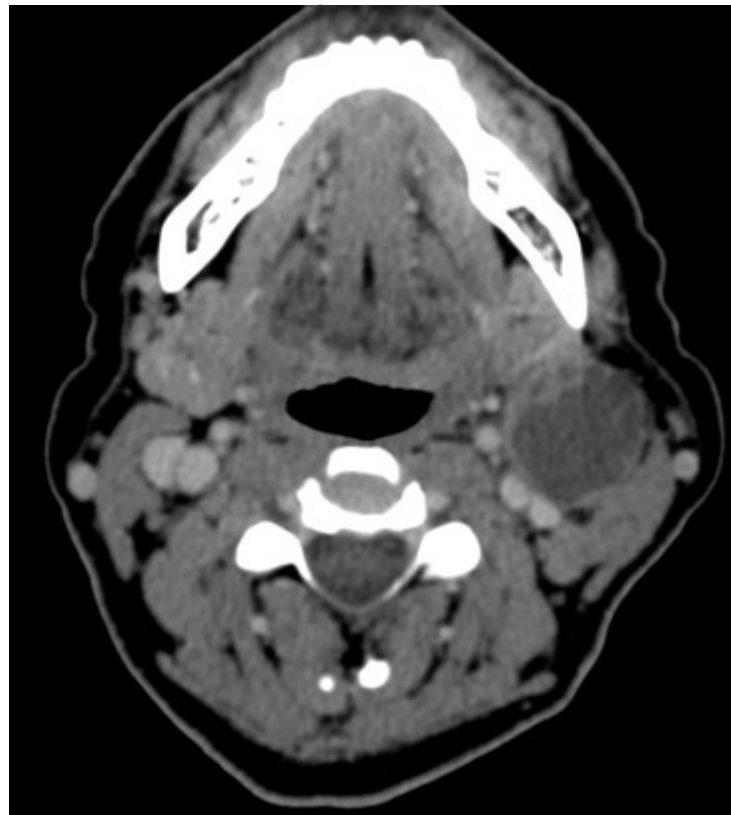
- EXTENSION PERI NERVEUSE

- Bilan initial plus global

- Sensibilité du scanner et de l'IRM est de 91% pour la détection des adénopathies

Bilan extension distance

- EXTENSION GANGLIONNAIRE:
- ECHOGRAPHIE cervicale
- SCANNER cervical



- SCANNER CERVICAL injecté: examen de référence pour le bilan d'extension ganglionnaire cervicale.
- Plus performant que l'échographie pour ADP rétro pharyngées.
- Sémiologie: ADP suspecte:
 - nécrose centrale ganglionnaire
 - extension extra capsulaire
- Cartographie métastatique ganglionnaire: curage cervical,
- Evaluer l'envahissement vasculaire cervical jugulocarotidien et musculaire (sterno-cléido-mastoïdien) afin de juger de la résécabilité lésionnelle.

Adénopathie nécrotique zone IIA suspecte chez un patient porteur d'un carcinome épidermoïde cervical gauche.

Bilan extension distance

- EXTENSION GANGLIONNAIRE:

- ECHOGRAPHIE cervicale
- SCANNER cervical
- **IRM cervicale**
- PET scanner

- EXTENSION VISCERALE A
DISTANCE

- EXTENSION PERI NERVEUSE

- Coupes axiales, surtout coronales:
 - T2 avec saturation graisse,
 - T1 avec saturation graisse et après injection Gd
 - Diffusion, calcul du coefficient de diffusion: évaluer le caractère bénin ou malin des lymphadénopathies: pas de données biblio

Bilan extension distance

- EXTENSION GANGLIONNAIRE:

- ECHOGRAPHIE cervicale
- SCANNER cervical
- IRM cervicale
- PET scanner
- GANGLION SENTINELLE

- EXTENSION VISCERALE A
DISTANCE

- EXTENSION PERI NERVEUSE

- Métastases à distance+++
- Ne semble pas supérieur aux 3 techniques précédentes pour le diagnostic de métastases ganglionnaires locorégionales
- Détecte difficilement les adénopathies < 10mm
- Faux positifs

Bilan extension distance

- EXTENSION GANGLIONNAIRE:

- ECHOGRAPHIE cervicale
- SCANNER cervical
- IRM cervicale
- PET scanner

- GANGLION SENTINELLE

- EXTENSION VISCERALE A
DISTANCE

- EXTENSION PERI NERVEUSE

- Marqueur radioactif $99mTc$ injecté pourtour de la lésion.
- Transit lymphatique rapide du tractus
- « Bassins » de drainage ganglionnaire sont repérés par marquage cutané deux heures avec une sonde
- Incisions cutanées limitées centrées sur les repérages et guidés par la sonde gamma permettent d'identifier les adénopathies servant de relai initial
- L'examen extemporané, intéressant pour les CEC car il permet un curage dans le même temps, ne présente pas d'intérêt dans les MM.
- Difficultés d'identification du ganglion sentinelle dans les lésions cutanées de la tête et du cou sont dues :
 - au site tumoral trop proche du ganglion (« bruit de fond » masquant)
 - à la courbe d'apprentissage du chirurgien ;
 - à l'injection trop importante de marqueur ;
 - au délai trop prolongé entre l'injection du produit et repérage chirurgical

Bilan extension distance

- EXTENSION GANGLIONNAIRE

- EXTENSION VISCERALE A
DISTANCE:

- EXTENSION PERI NERVEUSE

- Scanner TAP et cérébral injecté
 - Notamment pour mélanomes de stade IIA et IIB, pour lesquels un traitement adjuvant est envisagé
 - mélanomes stade IIC et III AJCC
 - carcinomes à cellules de Merkel en région cervico-céphalique
- TEP-scanner: mélanome stades I et III.
- Carcinome épidermoïde et autres tumeurs: indication du scanner cervicothoracique, abdominopelvien et/ou cérébral
 - Si signes cliniques d'appel
 - ou par une décision en RCP, sur la base de l'association de certains critères de risque

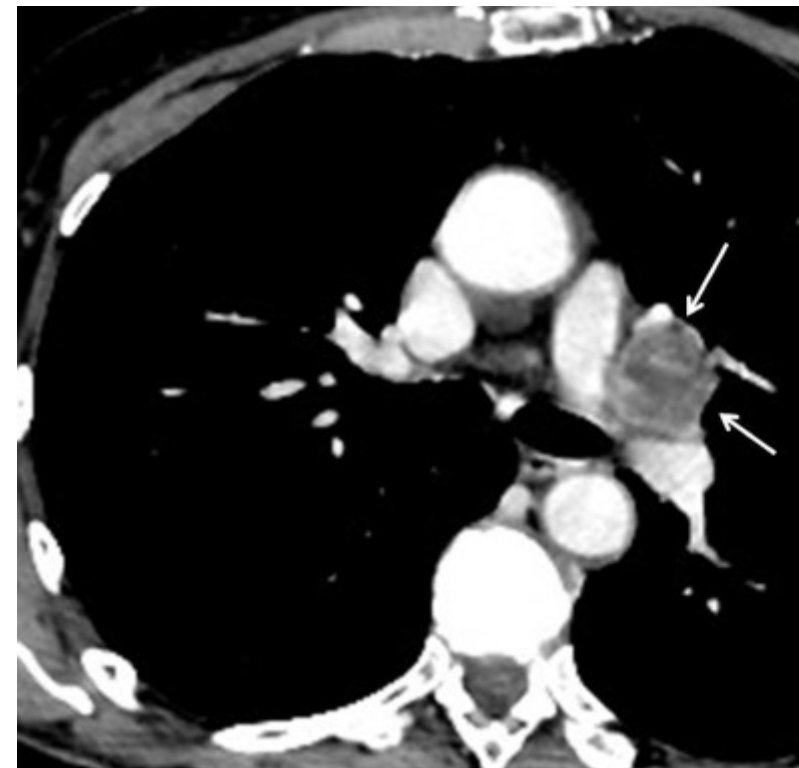
Bilan extension distance

- EXTENSION GANGLIONNAIRE
- EXTENSION VISCERALE A DISTANCE:
- EXTENSION PERI NERVEUSE

Patiente présentant un mélanome de la joue.

Scanner thoracique après injection de produit de contraste en fenêtres médiastinales retrouvant une masse ganglio-tumorale de 25 mm nécrotique hilaire gauche, suspecte.

- Adénopathies médiastinales



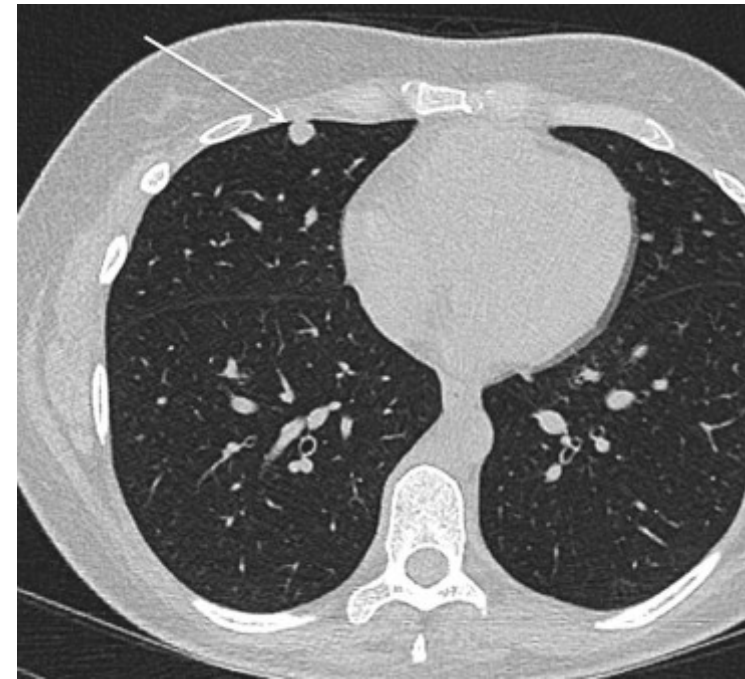
Bilan extension distance

- EXTENSION GANGLIONNAIRE
- EXTENSION VISCERALE A DISTANCE:
- EXTENSION PERI NERVEUSE

Chez la même patiente, scanner thoracique en fenêtres parenchymateuses.

Mise en évidence d'une lésion nodulaire sous-pleurale antérieure droite suspecte de métastase.

- Adénopathies médiastinales
- Localisations parenchymateuses pulmonaires



Bilan extension distance

- EXTENSION GANGLIONNAIRE

- EXTENSION VISCERALE A
DISTANCE:

- EXTENSION PERI NERVEUSE

- Adénopathies médiastinales
- Localisations parenchymateuses pulmonaires
- Localisations pleurales: moins fréquemment
- Métastases hépatiques
- Métastases osseuses: moins fréquentes
- Métastases cérébro-méningées

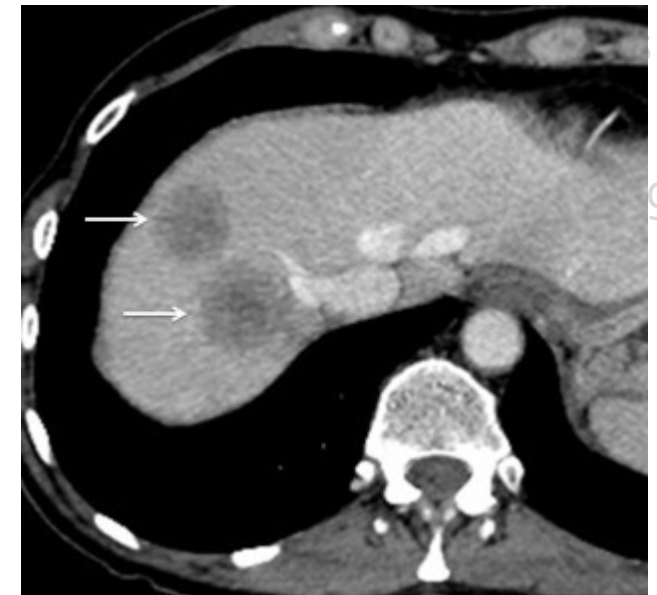Bilan extension distance

- EXTENSION GANGLIONNAIRE
- EXTENSION VISCERALE A DISTANCE:
- EXTENSION PERI NERVEUSE

Même patiente.

Scanner abdominal: lésions hypodenses hépatiques multiples en rapport avec des localisations secondaires.

- Adénopathies médiastinales
- Localisations parenchymateuses pulmonaires
- Localisations pleurales: moins fréquemment
- Métastases hépatiques



gées

Bilan extension distance

- EXTENSION GANGLIONNAIRE

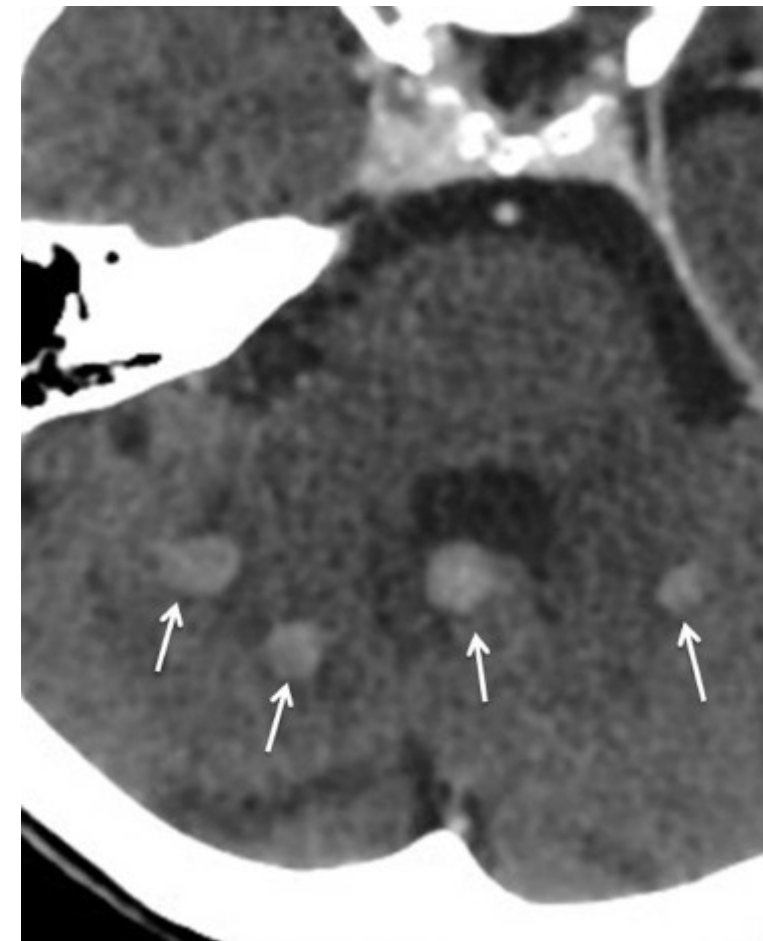
- EXTENSION VISCERALE A
DISTANCE:

- EXTENSION PERI NERVEUSE

- Adénopathies médiastinales
- Localisations parenchymateuses pulmonaires
- Localisations pleurales: moins fréquemment
- Métastases hépatiques
- **Métastases osseuses: moins fréquentes**
- Métastases cérébro-méningées

Bilan extension distance

- EXTENSION GANGLIONNAIRE
- EXTENSION VISCERALE A DISTANCE:
- EXTENSION PERI NERVEUSE



- Métastases cérébro-méningées

Même patiente.

Scanner cérébral injecté: multiples prises de contraste du parenchyme cérébral infra-tentorie, en rapport avec des localisations secondaires intracérébrales.

Bilan extension distance

- EXTENSION GANGLIONNAIRE

- EXTENSION VISCERALE A
DISTANCE:

- EXTENSION PERI NERVEUSE

- 2 à 6% des cas de néoplasies cutanées de la tête et du cou, notamment carcinomes épidermoïdes
- Antérograde, rétrograde et discontinue
- Radio-anatomie des nerfs crâniens
- Tout le trajet du nerf depuis la lésion initiale jusqu'à son noyau intracérébral, base du crane (foramens).

Bilan extension distance

- EXTENSION GANGLIONNAIRE

- EXTENSION VISCERALE A
DISTANCE:

- EXTENSION PERI NERVEUSE

- V₂, V₃, VII
- moins fréquemment le V₁ et le n. vidien.
- Chez patients symptomatiques
- ou asymptomatiques si
 - facteurs de risque d'infiltration
 - Zones médio faciale et des zones de fusion embryonnaire
 - tumeurs cutanées récidivantes
 - les tumeurs de haut grade histologique,
 - et/ou les tumeurs à taux de croissance élevé
 - ou une extension locale (tumeurs non superficielles)

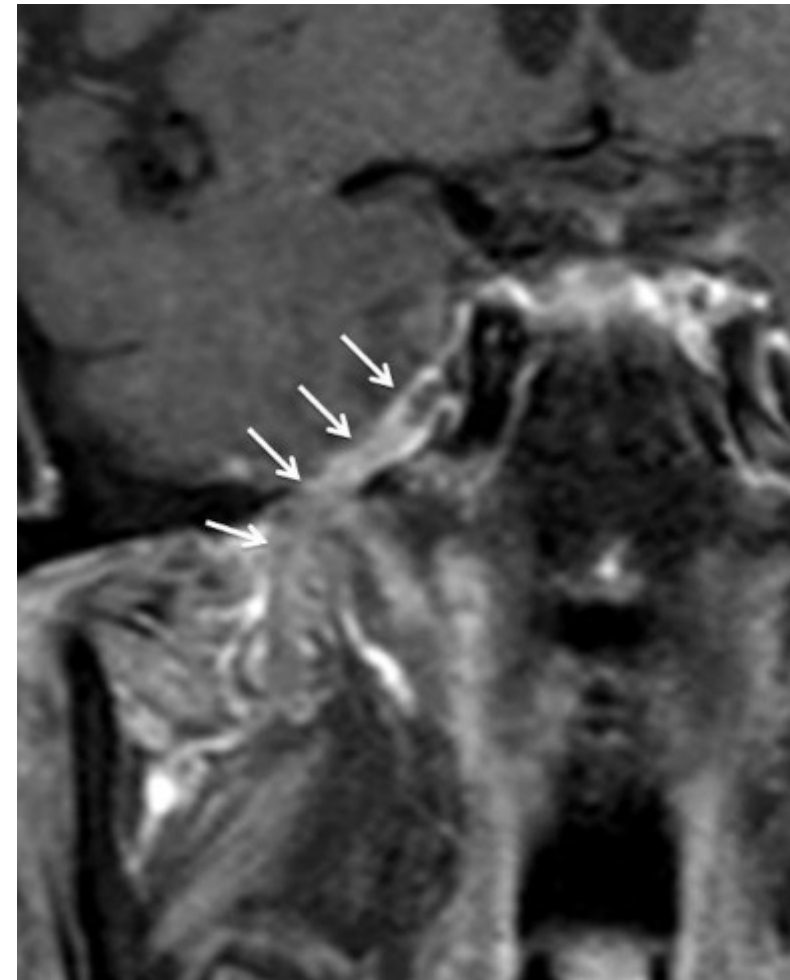
Bilan extension distance

- EXTENSION GANGLIONNAIRE
- EXTENSION VISCERALE A
DISTANCE:
- EXTENSION PERI NERVEUSE

- l'IRM +++
 - l'ensemble des trajets des paires crâniennes depuis leur émergence du tronc cérébral jusqu'à leur terminaison faciaux
 - T1, T2 Fat Sat, et T1 FS Gd
- Sémiologie:
 - Nerf: hypersignal T2, Gd+, augmenté taille
 - Foramen base du crane: élargi, hypersignal T1 (parois osseuses foraminales: scanner+++).
 - Sinus caverneux, au cavum de Meckel et au parenchyme cérébral (noyau des nerfs crâniens).

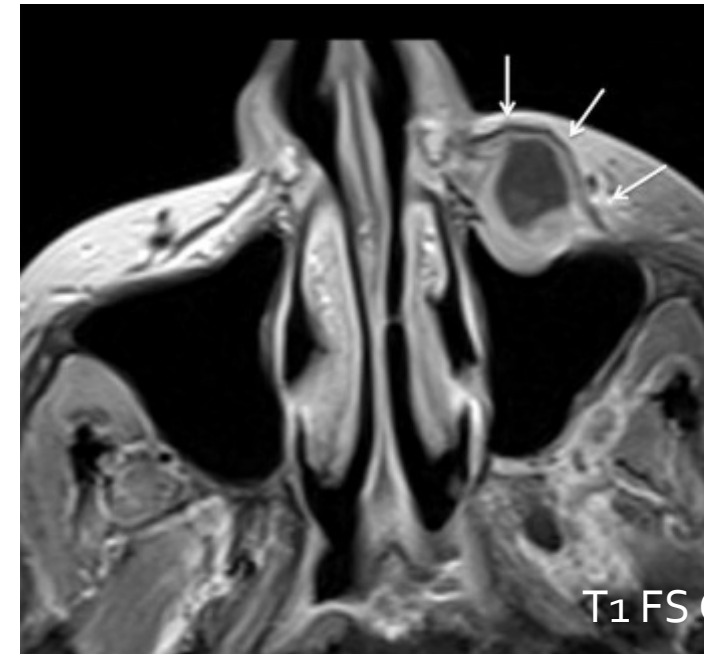
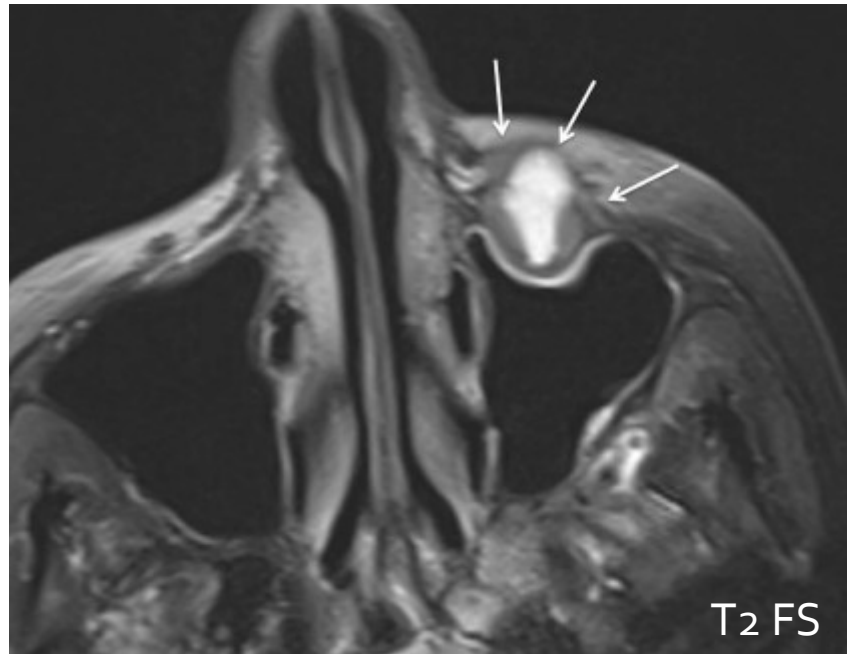
Bilan extension distance

- EXTENSION GANGLIONNAIRE
- EXTENSION VISCERALE A DISTANCE:
- EXTENSION PERI NERVEUSE



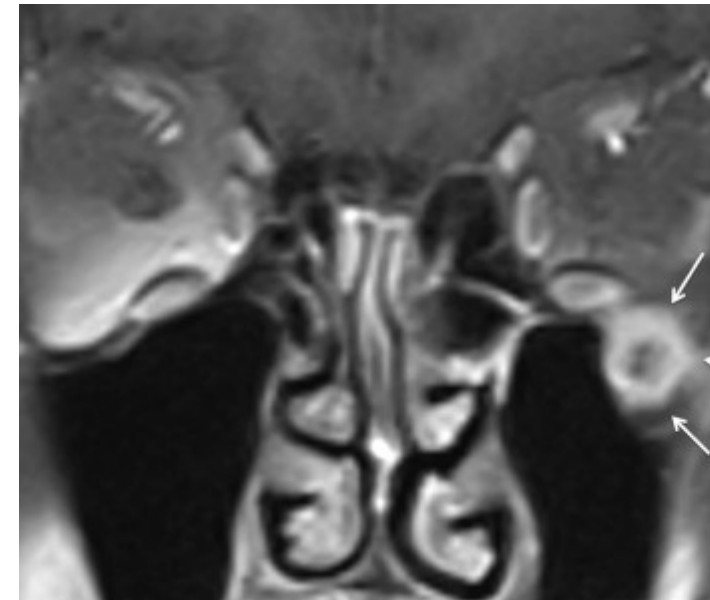
Patient aux antécédents de carcinome épidermoïde prétraguien droit.
Infiltration du nerf V₃ droit et du ganglion trigéminé sous la forme d'un élargissement d'une prise de contraste.
(Séquence coronale T₁ Gd FS centrée sur le cavum de Meckel et le foramen ovale)

Bilan extension distance

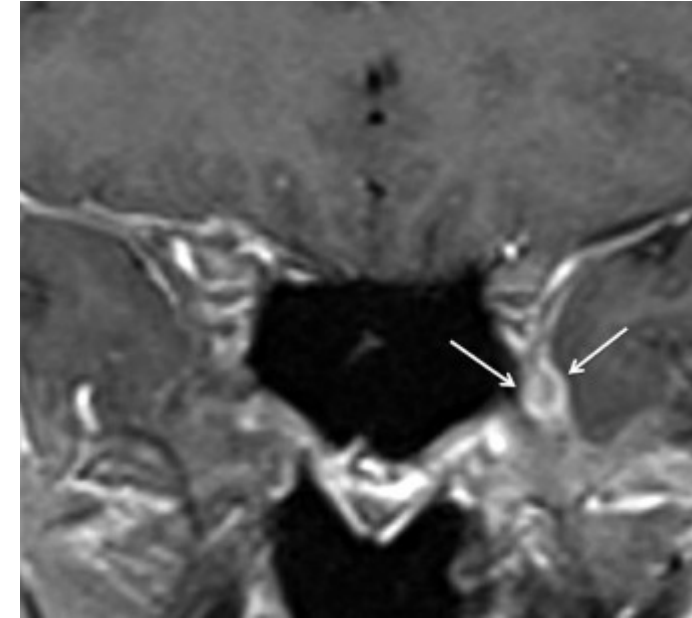
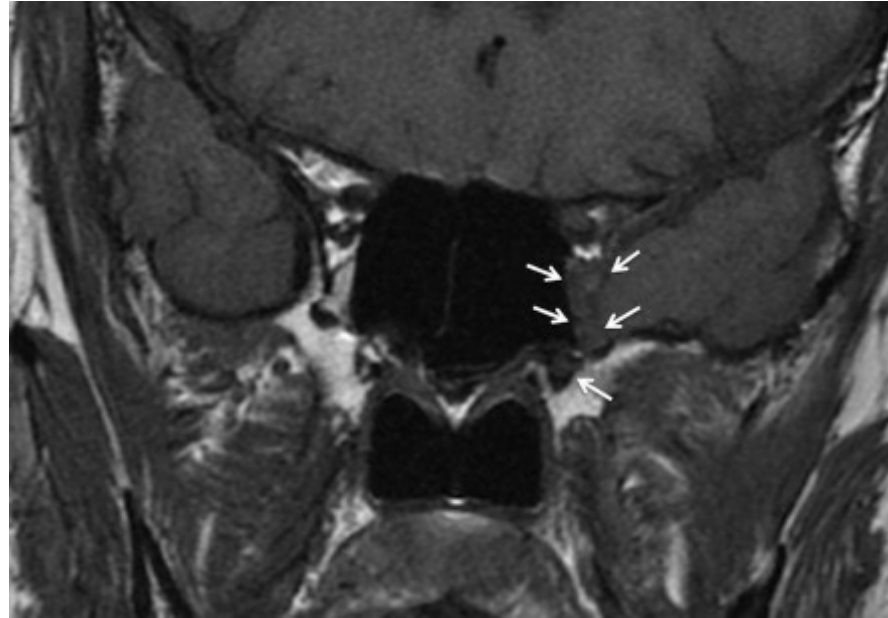


- EXTENSION PERI NERVEUSE

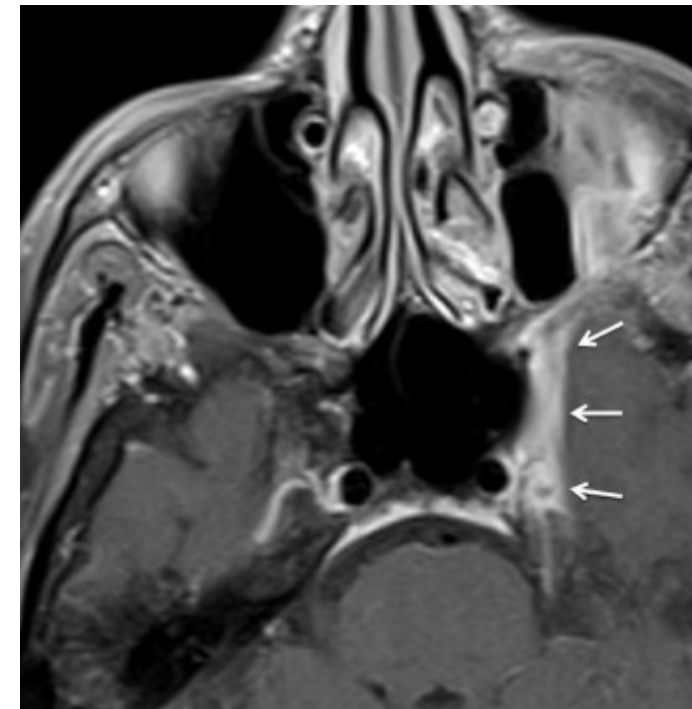
Patiente de 45 ans présentant un
carcinome épidermoïde de la joue
gauche
Névralgie du trijumeau gauche



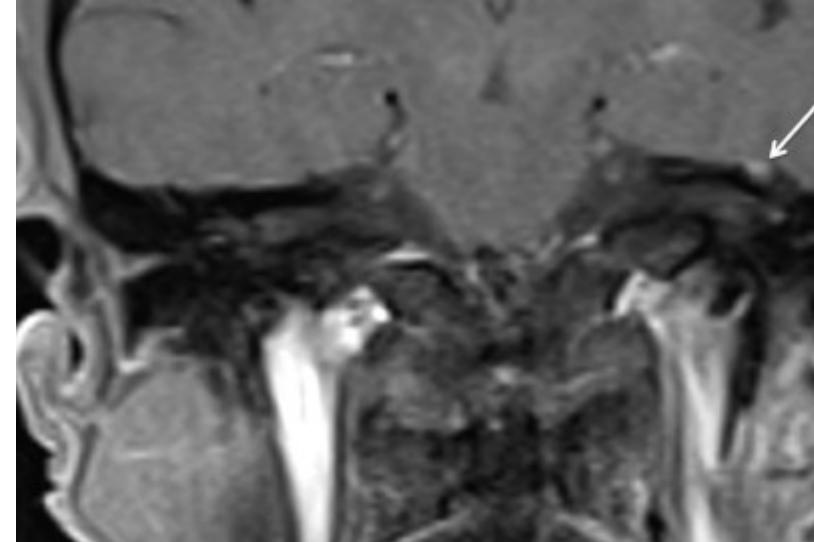
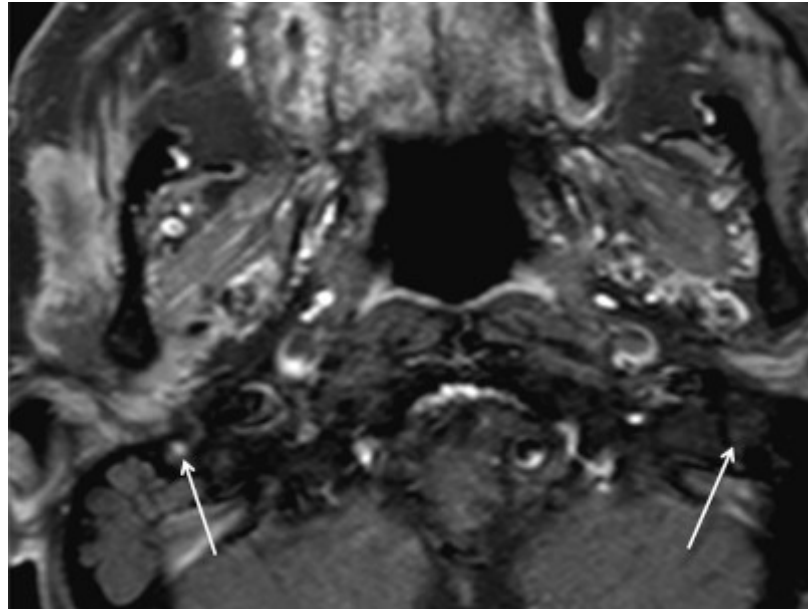
Bilan
extension
distance



- EXTENSION PERI NERVEUSE



Bilan extension distance



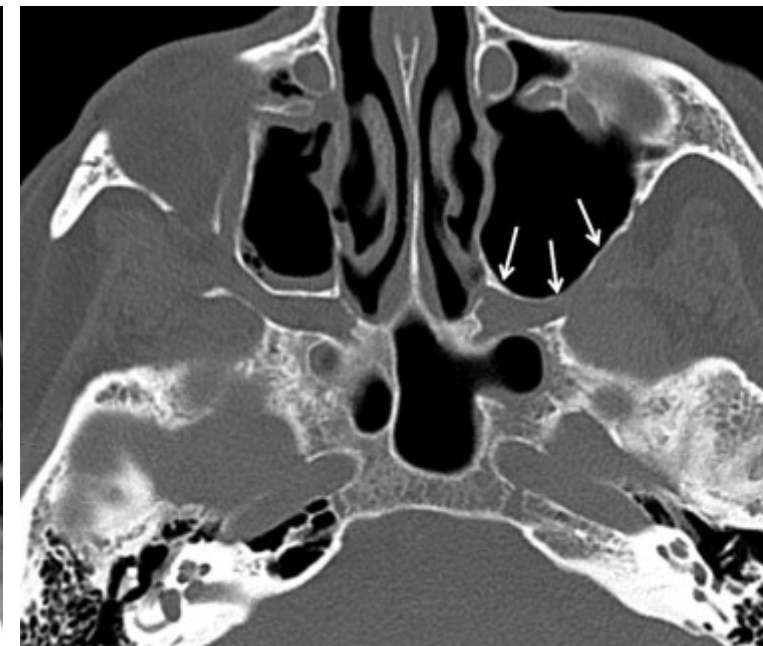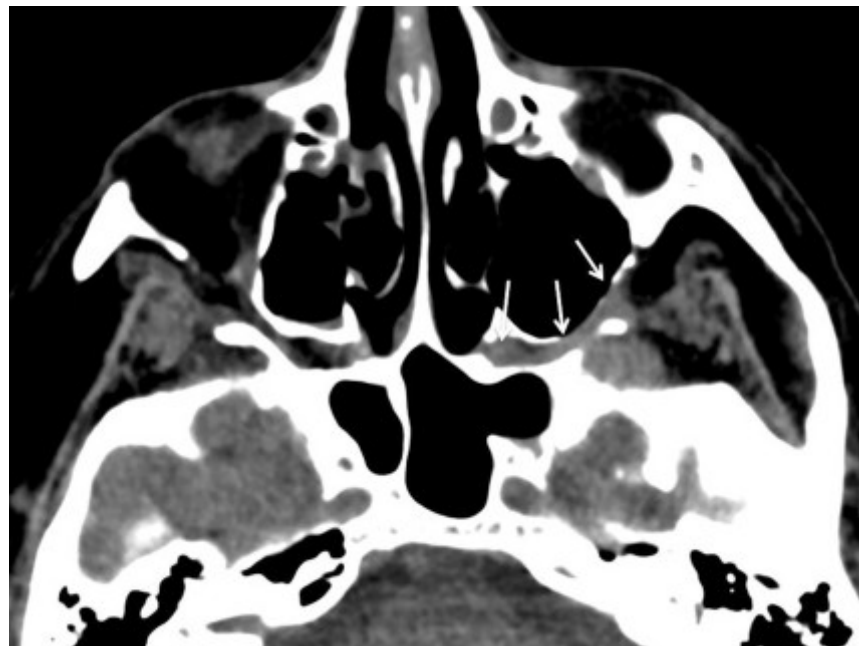
- EXTENSION PERI NERVEUSE

Patient aux antécédents de carcinome épidermoïde prétragvien gauche, présente une paralysie faciale homolatérale.

Séquences T₁ FS après injection de gadolinium .

Il existe une prise de contraste intense du nerf facial droit dans sa 3ème portion intramastoïdienne, et du ganglion géniculé gauche.

Bilan extension distance



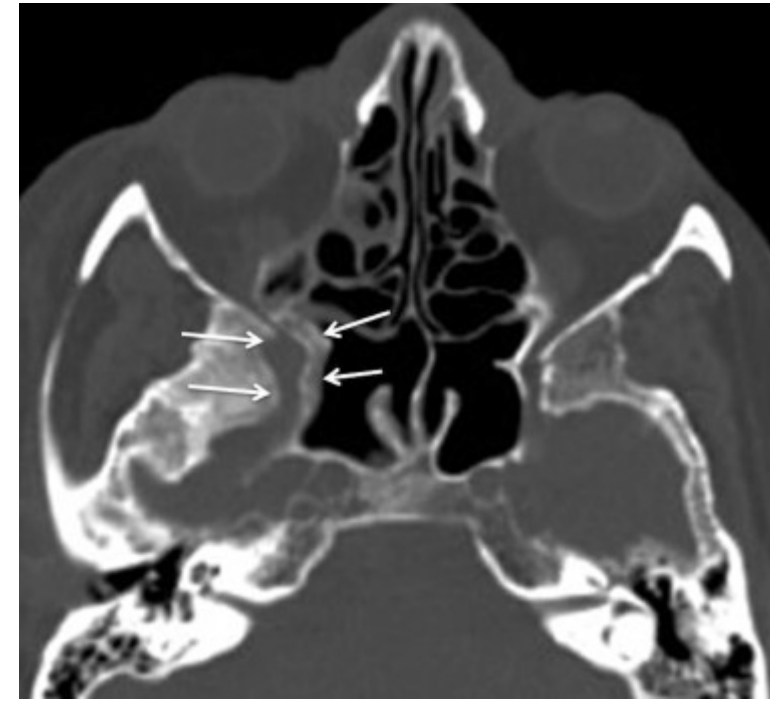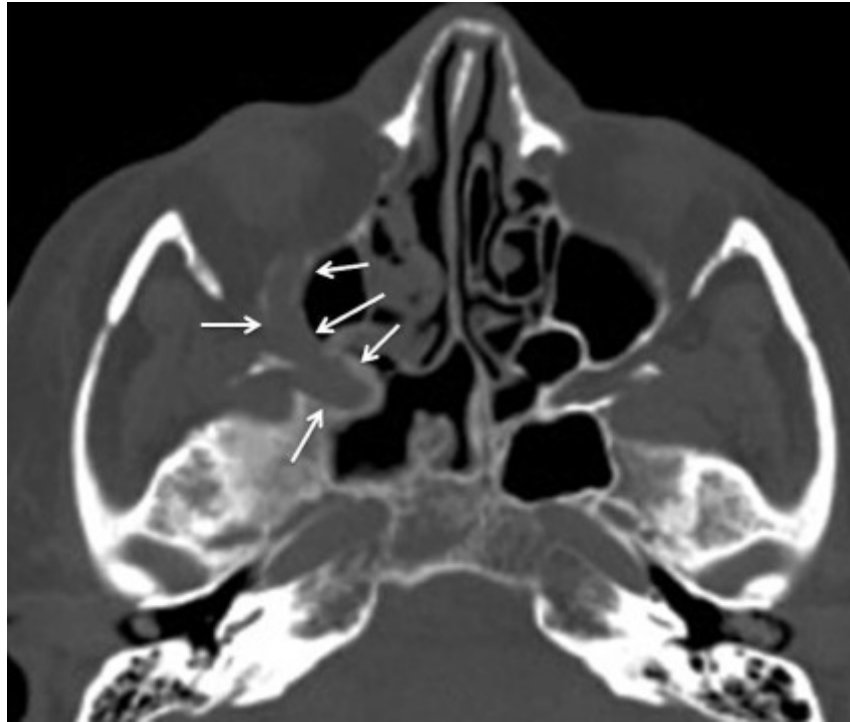- EXTENSION PERI NERVEUSE

Patient aux antécédents de carcinome épidermoïde jugal gauche opéré, présentant au cours de son suivi clinique, une névralgie dans le territoire du V2 gauche.

Comblement tissulaire prenant le contraste de la fosse ptérygopalatine gauche, effaçant l'ambiance graisseuse locale.

Le scanner en fenêtres osseuses retrouve l'élargissement et la discrète lyse des parois osseuses de la fosse ptérygopalatine gauche.

Bilan extension distance

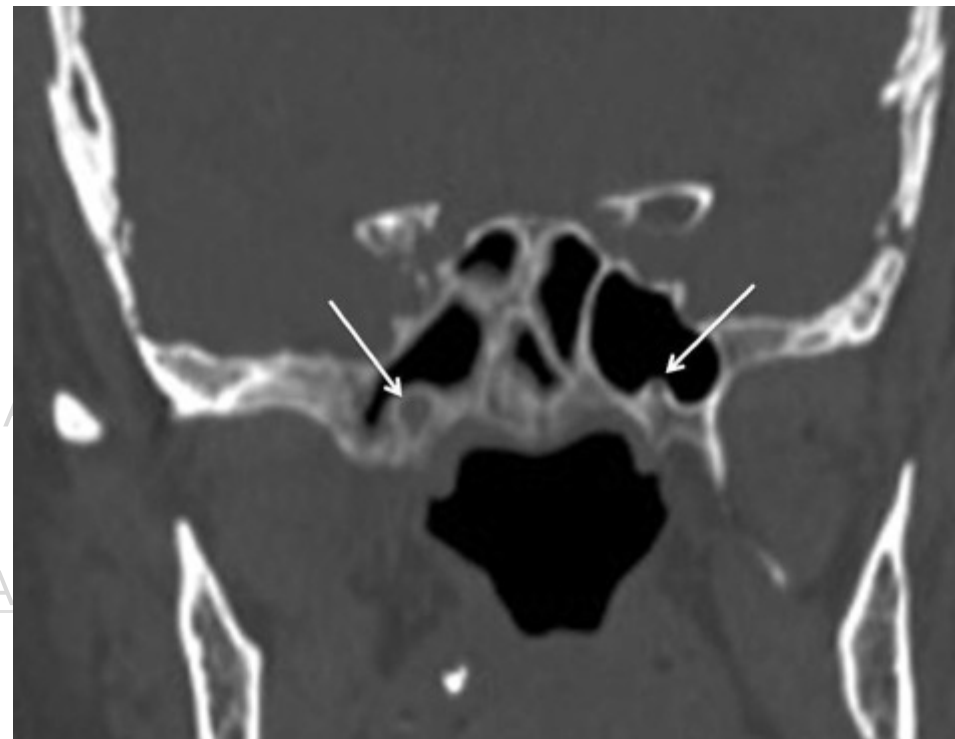
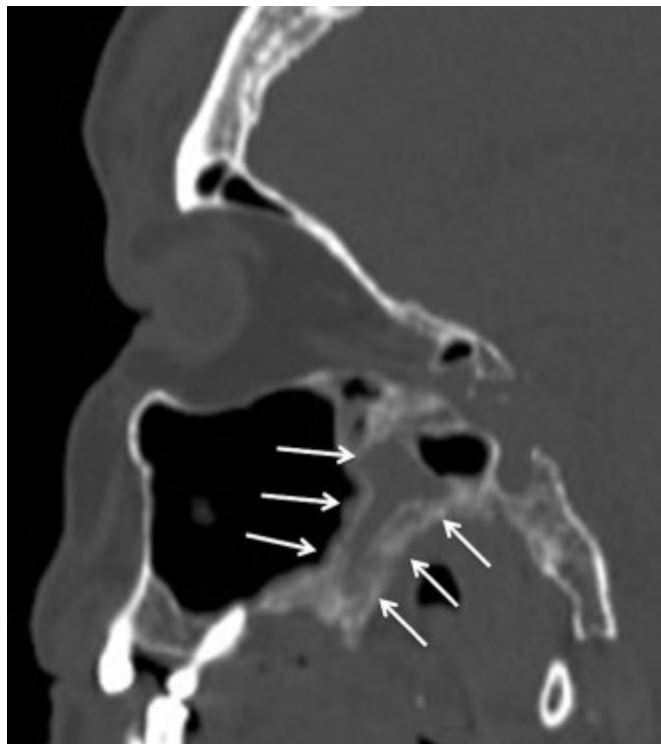


- EXTENSION PERI NERVEUSE

Patient porteur d'un carcinome épidermoïde multi-opéré de la joue droite.

Scanner osseux de la face : signes indirects de l'infiltration périnerveuse.
Elargissement de la fente ptérygopalatine droite et du foramen rotundum droit

Bilan extension distance



- EXTENSION PERI NERVEUSE

Patient porteur d'un carcinome épidermoïde multi-opéré de la joue droite.

Scanner osseux de la face : signes indirects de l'infiltration périnerveuse.

Elargissement et remaniement corticopériosté des parois de la fente ptérygopalatée droite.

Elargissement et épaissement des parois du foramen rotundum (V2 droit).

Classifications NM

- CARCINOME ÉPIDERMOÏDE:
 - Taille:
 - T1 inférieure à 2cm
 - T2 entre 2 et 5 cm
 - T3 supérieure à 5cm
 - T4 atteinte des structures de voisinage
 - Le statut ganglionnaire :
 - No pas de ggl
 - N1 ggl unique homolatéral inf ou égal à 3 cm
 - N2 ggl entre 3 et 5 cm :
 - a) unique homolatéral
 - b) multiples homolatéraux
 - c) bilatéraux ou controlatéraux
 - N3 ggl supérieur à 3cm
 - Localisations viscérales :
 - Mo sans métastase
 - M1 avec métastase(s)

Classifications NM

- CARCINOME BASOCELLULAIRE:
 - faible risque métastatique, pas de TNM

- CARCINOME A CELLULES DE MERKEL:

Tx : tumeur primitive non évaluable

To : pas de tumeur primitive

Tis : tumeur primitive in situ

T1 : tumeur primitive ≤ 2 cm

T2 : tumeur primitive > 2 cm mais ≤ 5 cm

T3 : tumeur primitive > 5 cm

T4 : tumeur primitive envahissant
l'os/muscle/fascia/cartilage

Nx : ganglions de drainage non évaluable

No : pas de métastase ganglionnaire régionale

cNo : ganglions non palpables cliniquement

cN1 : ganglions cliniquement palpables

pNo : ganglions histologiquement négatifs

pNx : ganglions non évalués histologiquement

N1a : micrométastases

N1b : macrométastases

N2 : métastases en transit

Mx : métastases à distance non évaluables

Mo : pas de métastases à distance

M1 : métastases à distance

M1a : cutanées, des tissus mous ou ganglionnaires à distance

M1b : pulmonaires

M1c : autres métastases viscérales

Classifications NM

- CARCINOME A CELLULES DE MERKEL:

Stade		Maladie localisée	Atteinte ganglionnaire	Métastase
I	Lésion primitive <2cm	+	-	-
II	Lésion primitive ≥2cm	+	-	-
III	Ganglion positif	±	+	-
IV	Métastase à distance	±	±	+

Classifications NM

- MELANOME MALIN:

Classification	Epaisseur (mm)	Ulcération/mitoses
T		
Tis	Mélanome in situ	NA
T1	≤ 1	A: sans ulcération et mitoses < 1/mm ² B: avec ulcération ou mitoses ≥ 1/mm ²
T2	1,01-2	A: sans ulcération B: avec ulcération
T3	2,01-4	A: sans ulcération B: avec ulcération
T4	> 4	A: sans ulcération B: avec ulcération
N	Nombre de ganglions métastatiques	Charge métastatique ganglionnaire
N0	0	NA
N1	1	A: micrométastase* B: macrométastase**
N2	2-3	A: micrométastase* B: macrométastase** C: métastases en transit ou satellites sans ganglions métastatiques
N3	≥ 4 ganglions lymphatiques métastatiques ou métastases en transit ou satellites avec ganglions lymphatiques métastatiques	
M	Site	LDH sérique
M0	Pas de métastase à distance	NA
M1a	Métastases à distance de la peau, du tissu sous-cutané ou d'un ganglion	Normal
M1b	Métastases pulmonaires	Normal
M1c	• Toute autre métastase viscérale • Toutes métastases à distance	Normal Elevé

NA: non applicable; LDH: lactate déshydrogénase; TNM: tumor, node, metastase.

* Les micrométastases sont diagnostiquées avec la technique du ganglion sentinelle.

** Les macrométastases sont définies comme ganglions métastatiques cliniquement décelables et confirmés histologiquement.

Classifications NM

- MELANOME MALIN:

Classification clinique*				Classification histologique**			
	T	N	M		T	N	M
0	Tis	N0	M0	0	Tis	N0	M0
IA	T1a	N0	M0	IA	T1a	N0	M0
IB	T1b T2a	N0	M0	IB	T1b T2a	N0	M0
IIA	T2b	N0	M0	IIA	T2b	N0	M0
	T3a	N0	M0		T3a	N0	M0
IIB	T3b	N0	M0	IIB	T3b	N0	M0
	T4a	N0	M0		T4a	N0	M0
IIC	T4b	N0	M0	IIC	T4b	N0	M0
III	Tout T	N > N0	M0	IIIA	T1-4a	N1a	M0
					T1-4a	N2a	M0
				IIIB	T1-4b	N1a	M0
					T1-4b	N2a	M0
					T1-4a	N1b	M0
					T1-4a	N2b	M0
					T1-4a	N2c	M0
				IIIC	T1-4b	N1b	M0
					T1-4b	N2b	M0
					T1-4b	N2c	M0
					Tout T	N3	M0
IV	Tout T	Tout N	M1	IV	Tout T	Tout N	M1

* Défini cliniquement et radiologiquement.
 ** Défini après la pathologie du ganglion sentinelle ou du curage ganglionnaire.

La classification en stades peut être simplifiée ainsi :

- **stades I et II** : mélanomes localisés ;
- **stade III** : mélanomes avec métastases locorégionales cutanées ou ganglionnaires ;
- **stade IV** : mélanomes avec métastases à distance.

Tumeurs
mélanées:

Quelle bilan
d'extension?

CONCLUSION

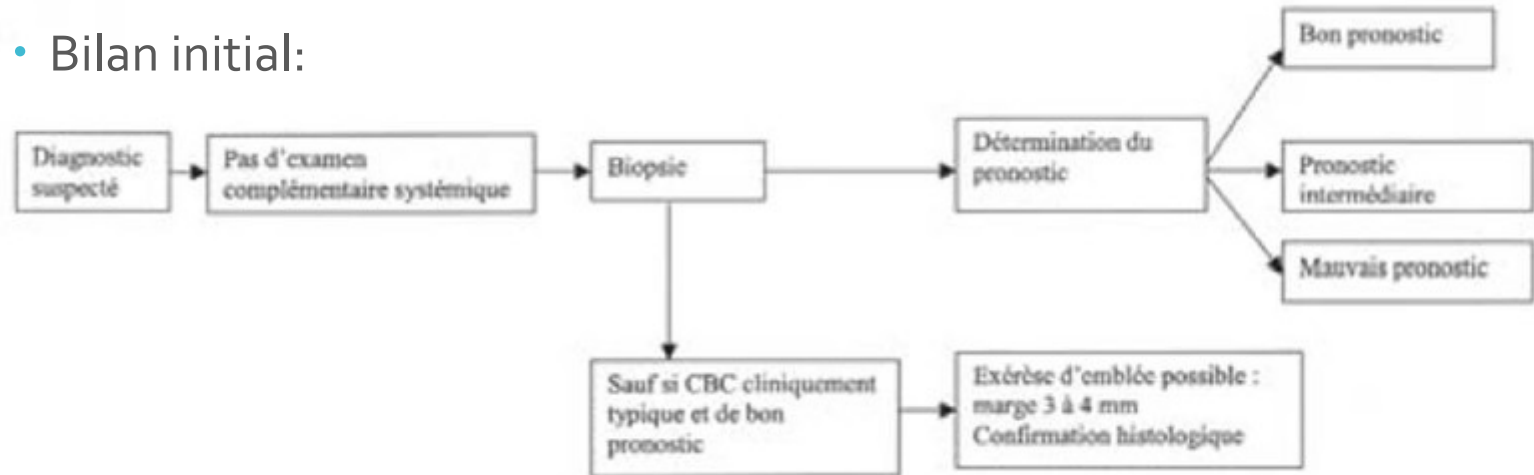
- CARCINOME ÉPIDERMOÏDE
- Bilan initial:
 - Tumeurs à faible risque évolutif (selon les recommandations NCCN) : pas d'examen complémentaire
 - Tumeurs à risque évolutif élevé imposent une échographie cervicale (bilan ganglionnaire)(accord professionnel).
Les autres examens (TDM cervico-thoraco-abdominale, IRM cervico faciale, et ganglion sentinelle) ne sont indiqués qu'après décision de la RCP (accord professionnel).
- Bilan de suivi:
 - lésions à risque évolutif faible: surveillance clinique suffit
 - patients à risque élevé avec critères de gravité multiples: échographie locorégionale du bassin de drainage lymphatique est préconisée tous les 6 mois, pendant 5 ans (accord professionnel).
Les autres bilans se font sur avis de la RCP en cas de risque élevé ou en cas d'évènement clinique.

meurs
tanées:

Quelle bilan
extension?

CONCLUSION

- CARCINOME BASOCELLULAIRE:
- Bilan initial:



- Suivi:
 - Une surveillance clinique est recommandée (risque de récurrence des CBC et de l'augmentation du risque de nouveau CBC, de carcinome épidermoïde, et de mélanome (incidence multipliée par 2))
 - Consultation au minimum une fois par an pendant au moins 5 ans, et au mieux à vie est préconisée; tout le tégument

meurs
tanées:

Quelle bilan
extension?

CONCLUSION

- MÉLANOME MALIN
- Bilan initial:
 - Stades I (AJCC) No et les mélanomes in situ: aucun bilan (accord professionnel).
 - Stades IIa et b, No: échographie des aires de drainage lymphatique (accord professionnel).
 - Stades IIc et III, l'échographie est complétée par une iconographie (TDM TAP et cérébral, IRM ou TEP-TDM) sur décision de la RCP (accord d'experts)
 - Les N différents de 0 ou GS + nécessitent un bilan iconographique (TDM, IRM ou TEP-TDM) décidé en RCP.
- Bilan de suivi
 - stade I AJCC: pas de bilan paraclinique systématique
 - stades II et III AJCC: examen clinique complet tous les 3 mois pendant 5 ans, une échographie des bassins de drainage paraît licite tous les 3 à 6 mois sans être indispensable (accord professionnel).

La nécessité et le rythme des imageries de surveillance sont à évaluer par la RCP.

tumeurs
étanées:

Quelle bilan
d'extension?

CONCLUSION

- CARCINOME À CELLULES DE MERKEL
- Bilan initial:
 - Dans tous les cas: échographie cervicale + TDM thoraco-abdomino-pelvienne, cervico-faciale et cérébrale (fréquence des métastases dans ces tumeurs)
 - IRM et TEP-TDM seront discutées en RCP, de même que le GS.
- Bilan de suivi:
 - Examen clinique itératif (trimestriel pendant 2 ans puis semestriel)
 - + échographie locorégionale et un scanner corps entier ou un TEP-TDM à une fréquence décidée en RCP (accord professionnel).

tumeurs
étanées:

Quelle bilan
extension?

CONCLUSION

- Dans le contexte des tumeurs de la face à extension profonde, il est recommandé de coupler TDM et une IRM cervico-faciales afin d'explorer de manière exhaustive les différentes structures tissulaires (accord professionnel).
- Le bilan d'imagerie pré thérapeutique est essentiel pour la prise en charge du patient et nécessite une bonne connaissance anatomique et une compétence en imagerie ORL, ainsi qu'une coordination avec le clinicien.

BIBLIOGRAPHIE

- Recommandation SF ORL 2013: Tumeurs cutanées cervico faciales
- Recommandation SFD: Carcinome basocellulaires, 2004
- Recommandation SFD: carcinome spinocellulaire, 2009
- Recommandation SFD: Mélanome, 2005
- Recommandation SFD: carcinome à cellule de Merkel, 2011