

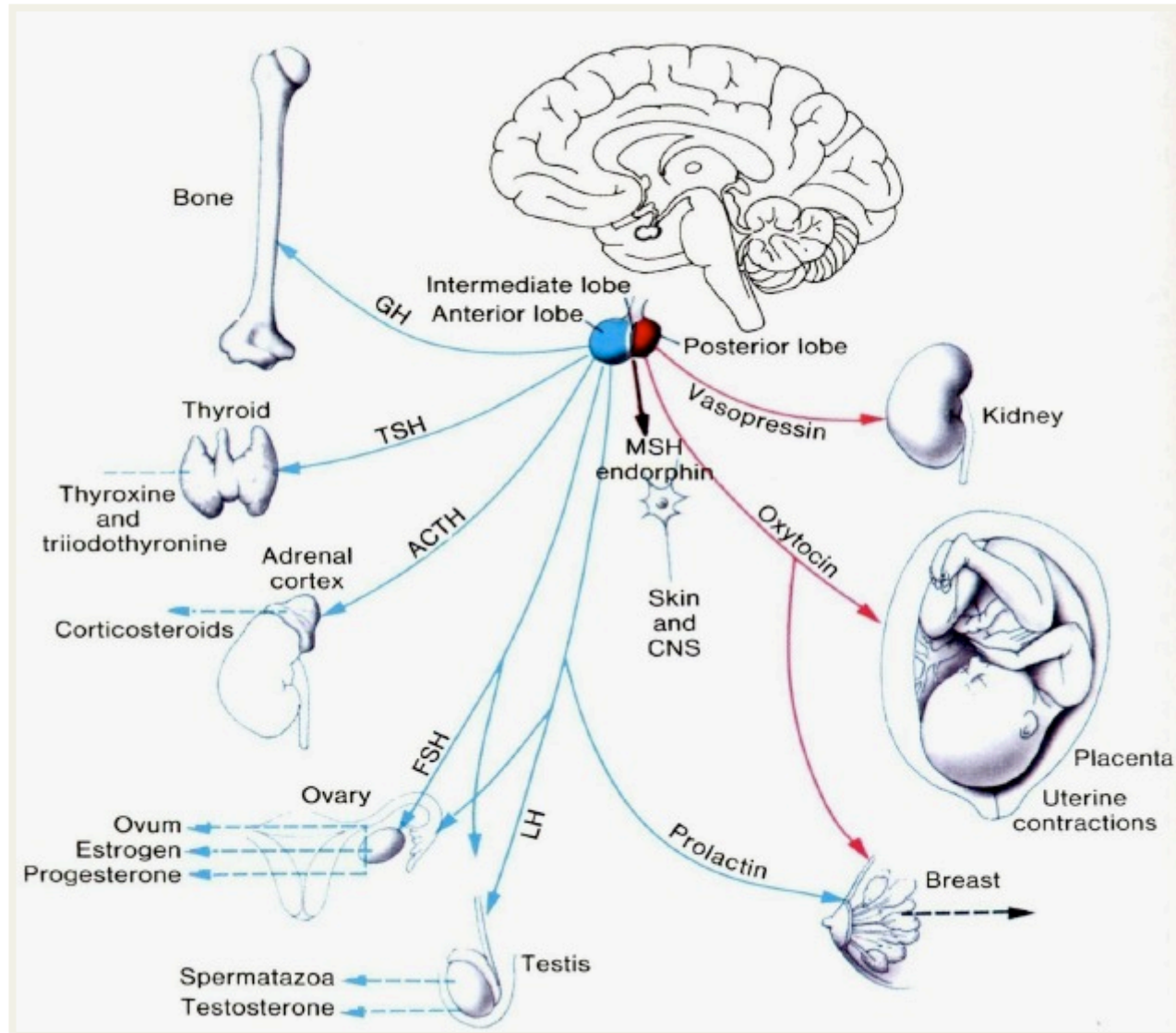


Société
Française
Radiologie
Rhône
Alpes

IMAGERIE DE L'HYPOPHYSE

Veronique LAPRAS & Gerald RAVEROT

Aiguebelette 5 Juin 2013



Pathologies hypophysaires

- Adénomes hypophysaires
- Maladie inflammatoires ou tumeurs de la tige pituitaire
 - sarcoïdose, histiocytose X, lymphomes, leucémie, métastases
- associée aux nécroses
 - Syndrome de Sheehan
- associée aux pathologies autoimmunes
 - hypophysite
 - neurohypophysite

Adénomes hypophysaires

Pathologie hypophysaire la plus fréquente

10% des tumeurs intra-craniennes

Tumeurs bénignes

Classification selon:

Taille à l'IRM: micro < 1cm ou macroadénome > 1cm

Invasion sinus caverneux

Type histologique

cytofonctionnel

marqueurs de prolifération: mitoses, ki67, p53

Classification cytofonctionnelle des adénomes hypophysaires

- Adénomes hypophysaires **sécrétants (70%)**

- ☞ Prolactinome (60%)
- ☞ Somatotropes: acromégalie (15%)
- ☞ Corticotropes: maladie de Cushing (15%)
- ☞ Thyrotropes: hyperthyroïdie centrale
- ☞ Plurihormonaux (somatoprolactiniques, somato-sous-unité α)

- Adénomes non sécrétants ou **non fonctionnels (30%)**

- ☞ Adénomes gonadotropes
- ☞ Adénomes non immunoréactifs
- ☞ Adénomes silencieux

Mode de révélation

- Syndrome tumoral
- Anomalies hormonales
 - syndromes d'hypersécrétion
 - Insuffisance ante-hypophysaire
- « Incidentalome »

Syndrome tumoral

Céphalées

Frontale ou orbitaire,
peu spécifiques

Altération du champ visuel

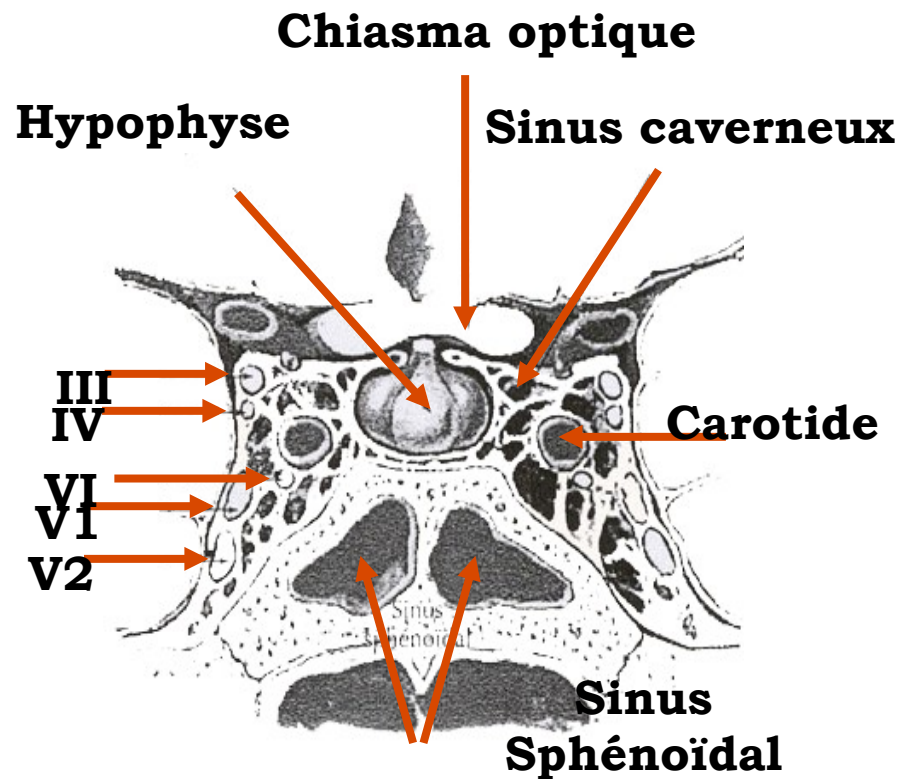
Quadrantopsie, hémianopsie bitemporale
Cécité

Diplopie

Compression nerf oculomoteur dans SC

Apoplexie hypophysaire

Hémorragie intra adénomateuse
Céphalées intenses

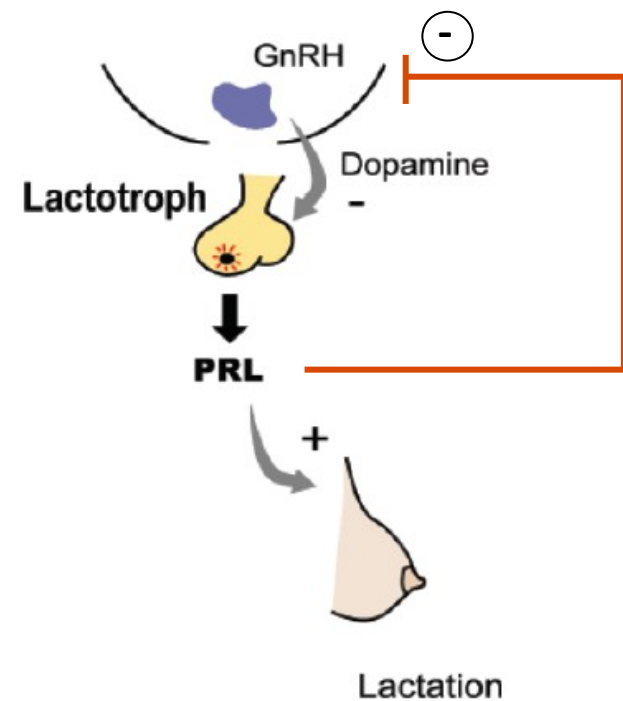


Hyperprolactinémies

Très fréquente

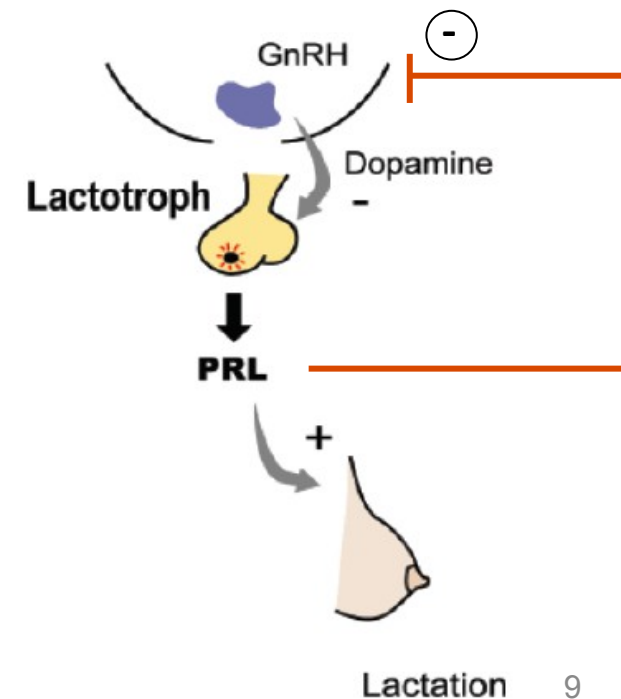
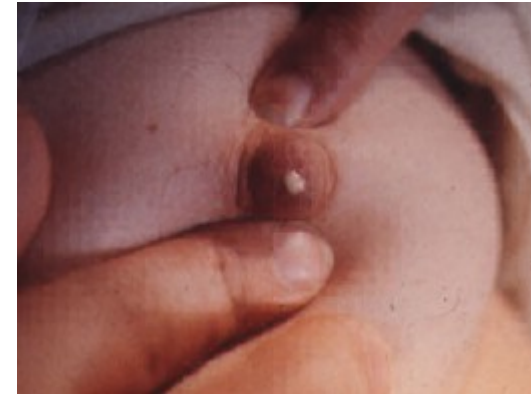20-25% des causes d'aménorrhée

Causes organiques et fonctionnelles



Hyperprolactinémies: Cliniques

- Chez la femme:
 - syndrome aménorrhée- galactorrhée
 - oligoménorrhée
 - Stérilité,
 - troubles de la libido
- Chez la femme ménopausée:
 - syndrome tumoral
- Chez l'homme:
 - troubles de l'érection,
 - Galactorrhée exceptionnelle
 - syndrome tumoral +++
 - Fréquence des macroprolactinomes



Prolactinomes

- **Dg Positif :**

- **dosage de prolactine**

Valeurs normales: femme: 20-30 ng/ml; hommes: 10-20 ng/ml => 1ng = 20 mUI (Nle < 400 mUI)

- **Adénome visible** à l'IRM hypophysaire
- Penser à rechercher une **cosécrétion** (GH)

- **Relation entre la taille de l'adénome et le niveau de la prolactinémie**

- **Micro-adénomes:** PRL > 100ng/ml (2000 mUI)

- pas d'atteinte visuelle,
- **jamais de déficit hormonal associé,**
- n'évoluent pas dans 90% des cas

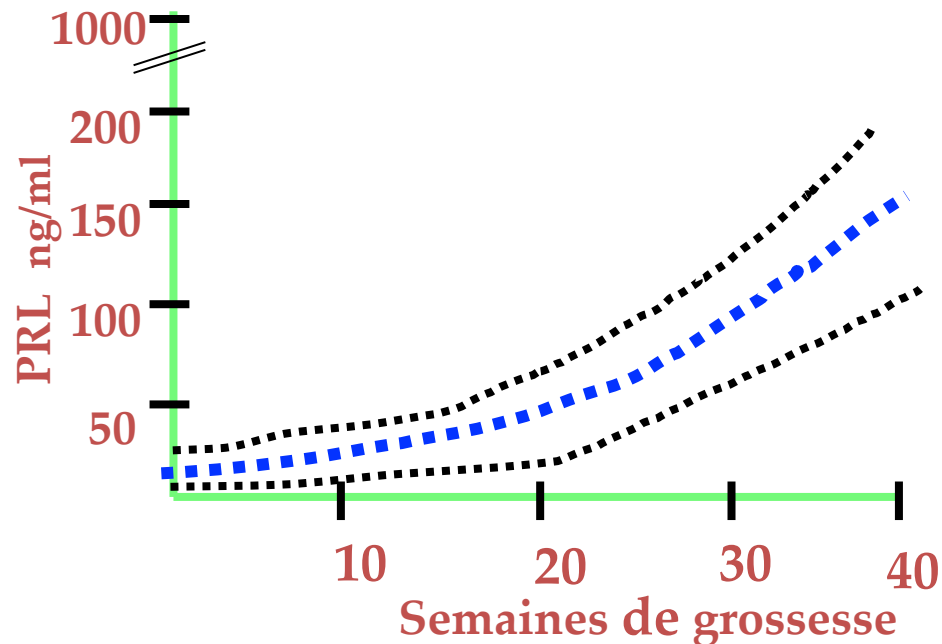
- **Macro-adénomes:** PRL > 200 ng/ml

- risque d'insuffisance anté-hypophysaire et de compression visuelle

Diagnostic différentiel (1)

Ne pas assimiler hyperprolactinémie et adénome à prolactine
Prolactinémie au cours de la grossesse

Grossesse



Augmentation du taux de PRL :
Valeurs physiologiques mal
connues
(250 – 450 microg/L en fin de
grossesse)

Ne pas doser la PRL en cours de grossesse

Diagnostic différentiel (1)

Ne pas assimiler hyperprolactinémie et adénome à prolactine

Grossesse

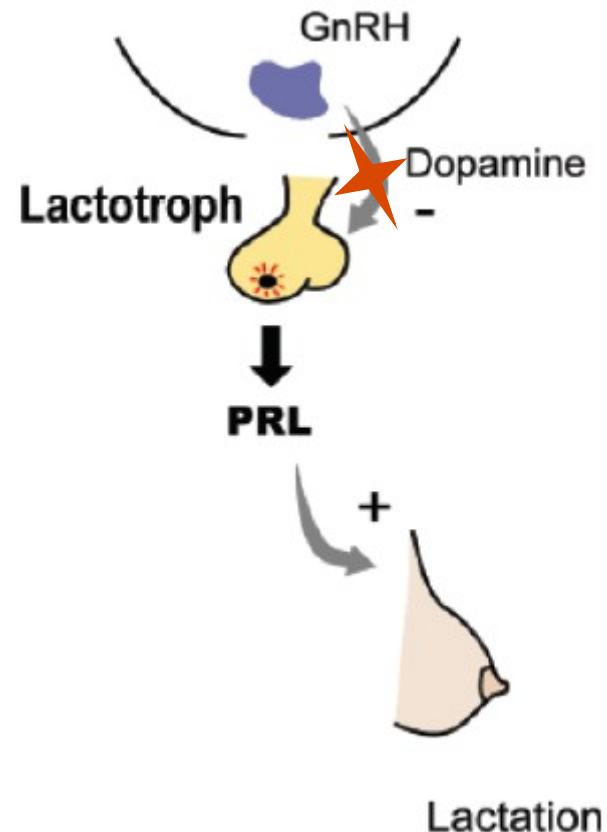
Causes **iatrogènes**: interrogatoire++

Oestrogènes forte dose ,
Anti-dopaminergiques: antiémétiques,
antidépresseurs, neuroleptiques

Maladies générales:

Hypothyroïdie (TSH),
insuffisance rénale (créatininémie)

Traumatiques: **Section de tige**



Diagnostic différentiel (2)

- **Autres lésions tumorales**

- Macro-adénomes compressifs
- Adénomes multihormonaux ou somato-prolactiniques
- Tumeurs comprimant la tige (hyperprolactinémie de déconnexion)

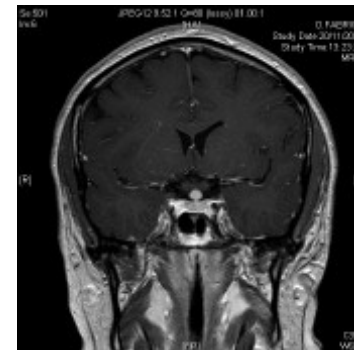➤ **Discordance entre la taille de l'adénome et la prolactinémie**

- **Infiltrations:**

- Sarcoïdoses, Histiocytose, métastases

- **Macroprolactinémies (big-big)**

- Idiopathiques: Imagerie négative. Microprolactinome ?



Big Big Prolactine

- La PRL est composée de 199 acides aminés (aa)
- Dans le sang, la prolactine se présente essentiellement sous forme monomérique
- Les formes oligomériques, ne sont généralement pas prises en compte dans les dosages radio-immunologiques
 - dimères (big-prolactine de 48 à 56kDa)
 - polymères (big-big prolactine (>100kDa))
- Leurs éventuelles activités biologiques ne sont pas connues.
- A évoquer devant discordance clinique et biologique avec IRM normale.

Hyperprolactinémie confirmée

Grossesse? Médicaments?
Insuffisance Rénale ? Hypothyroïdie périphérique?

OUI

NON

TTT étiologique

Arrêt des médicaments puis contrôle PRL

- si taux élevés après arrêt
- si arrêt impossible discuter

Microadenome

IRM Hypothalamo-hypophysaire

Volumineuse lésion
région HT-HY

PRL

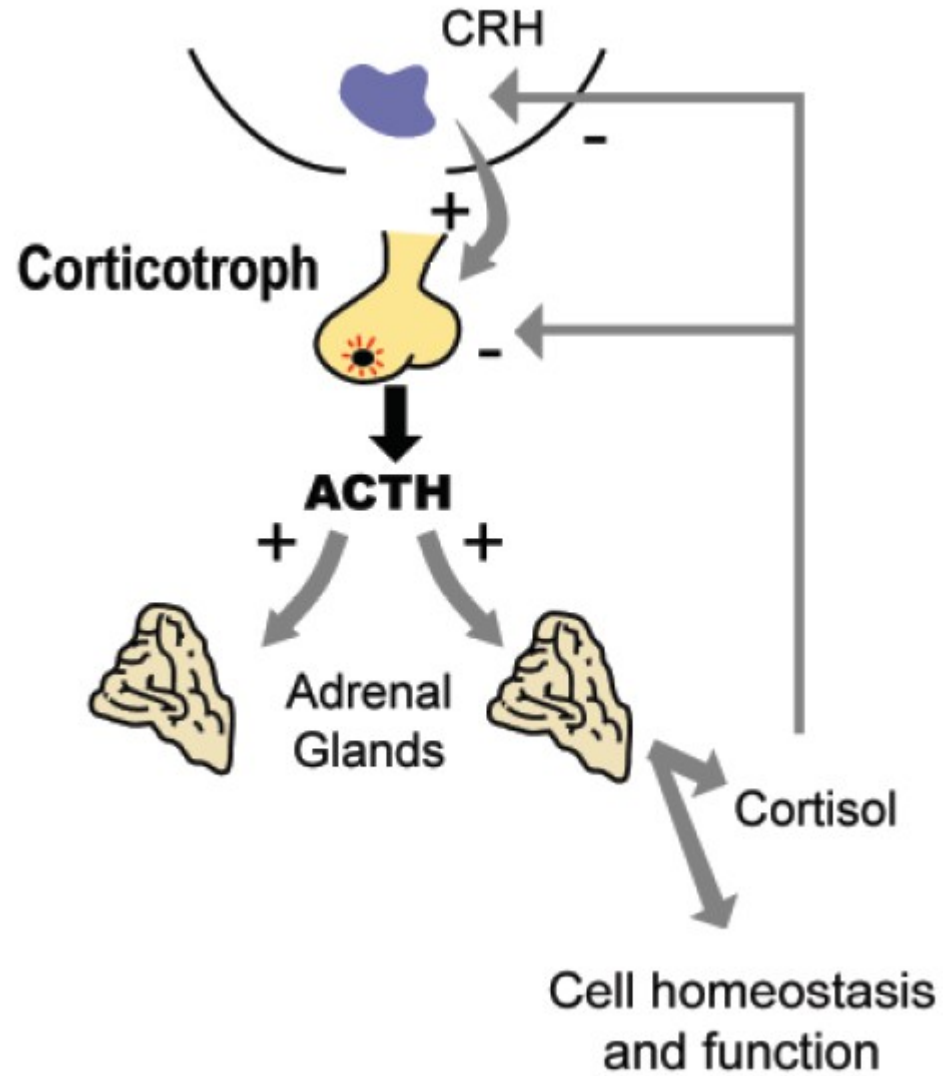
> 200 ng/L

➤ Macroprolactinome

< 200 ng/L

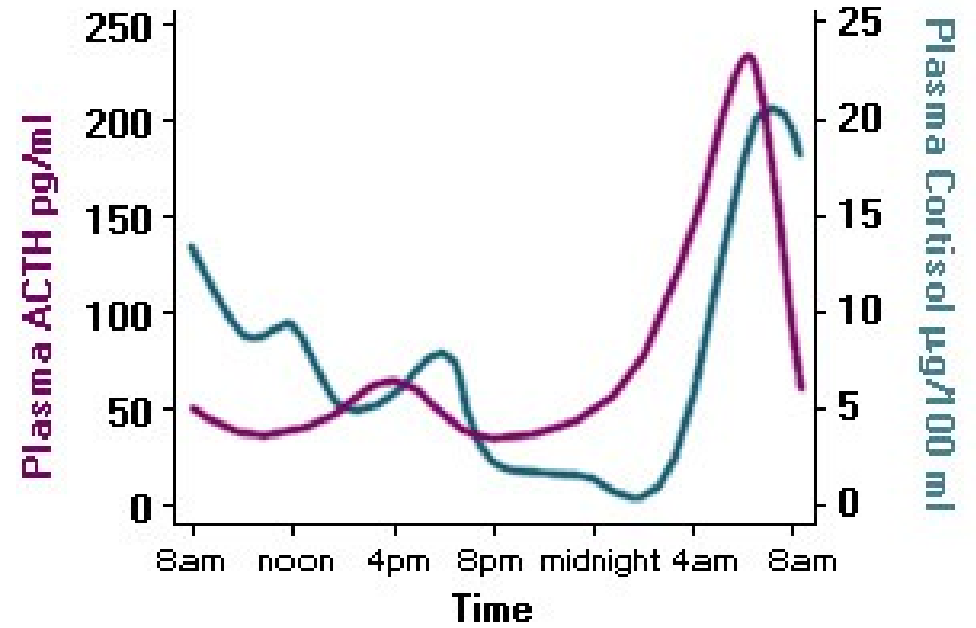
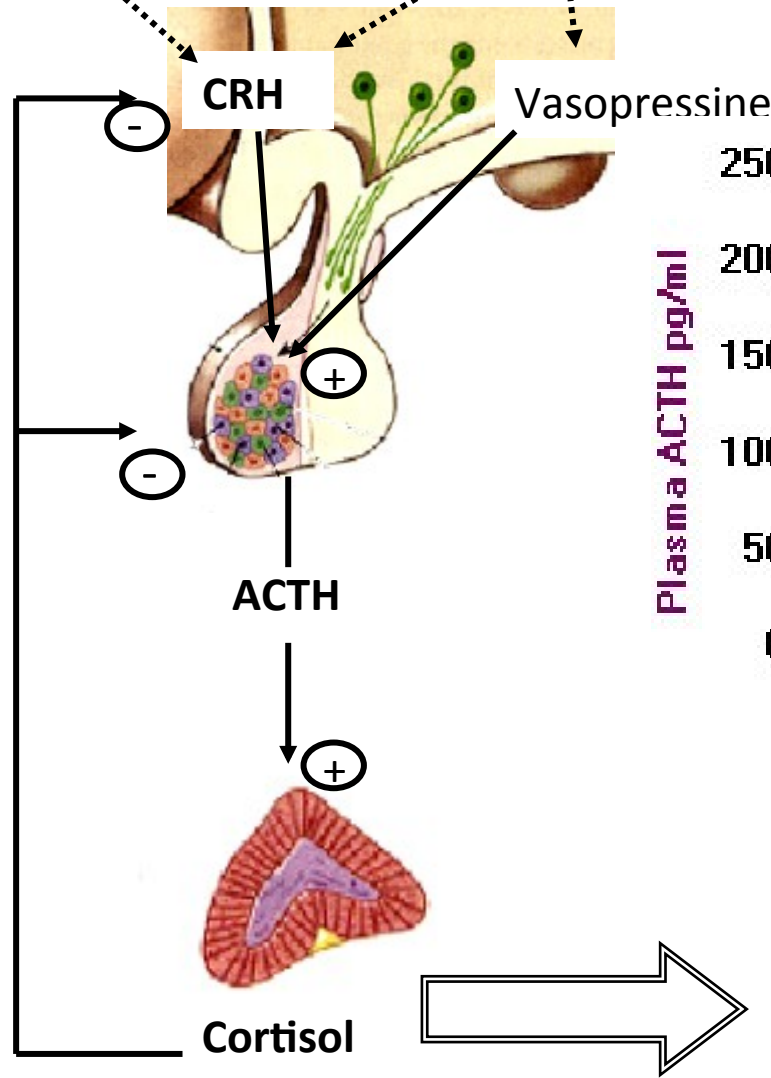
➤ Tumeur non PRL +
déconnexion

Maladie de Cushing

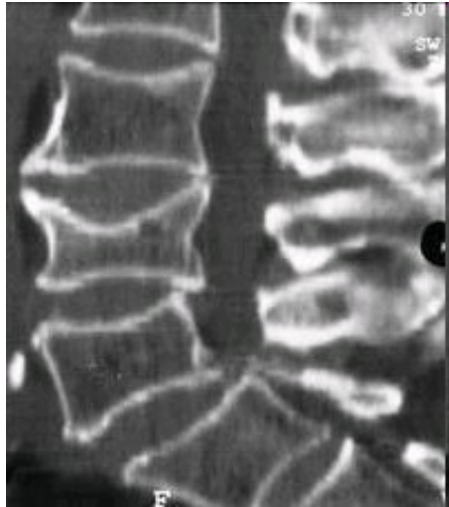

Cycle nyctéméral
Stress psychologique

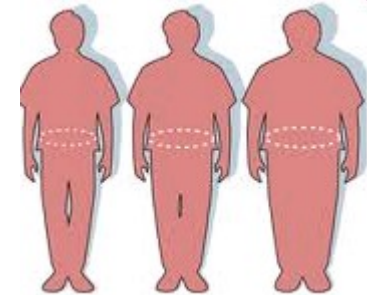
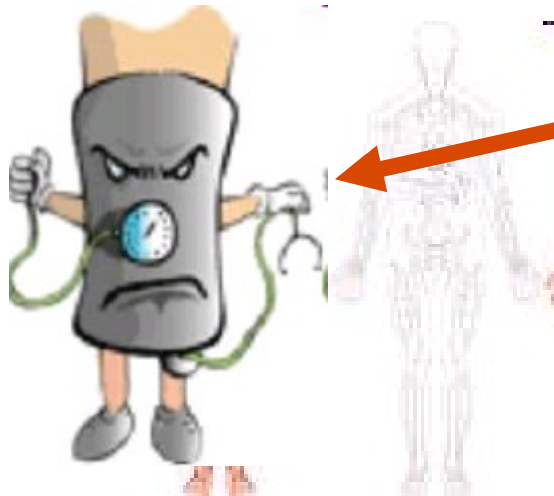
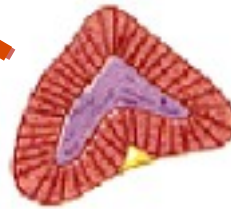
Exercice,
Hypoglycémie
Stress physique ou osmotique



- + la néoglucogenèse
- + le catabolisme protidique
- + la lipogenèse
- la sécrétion d'hormone antidiurétique.
- + le système nerveux central
- Effet anti inflammatoire et anti pyrétique.
- + du tonus vasculaire
- Effet minéralocorticoïde à forte dose



Cortisol



Signes cliniques de Cushing

☞ **Prise pondérale:**

- ☞ Obésité faciotronculaire
- ☞ Comblement creux sus claviculaires
- ☞ « bosse de bison »
- ☞ Faciès lunaire

☞ **Signes d'hypercatabolisme**

- ☞ Vergetures pourpres
- ☞ Amyotrophie avec faiblesse musculaire (signe du tabouret)
- ☞ Fragilité des téguments, ecchymose, plaies

☞ **Signes d'hyperandrogénie:**

- ☞ Acné
- ☞ Hirsutisme

☞ **HTA +/- Hypokaliémie**

☞ **Intolérance au glucose / Diabète**

☞ **Infection**

☞ **Aménorrhée**

☞ **Ostéoporose**

☞ **Troubles psychiques**

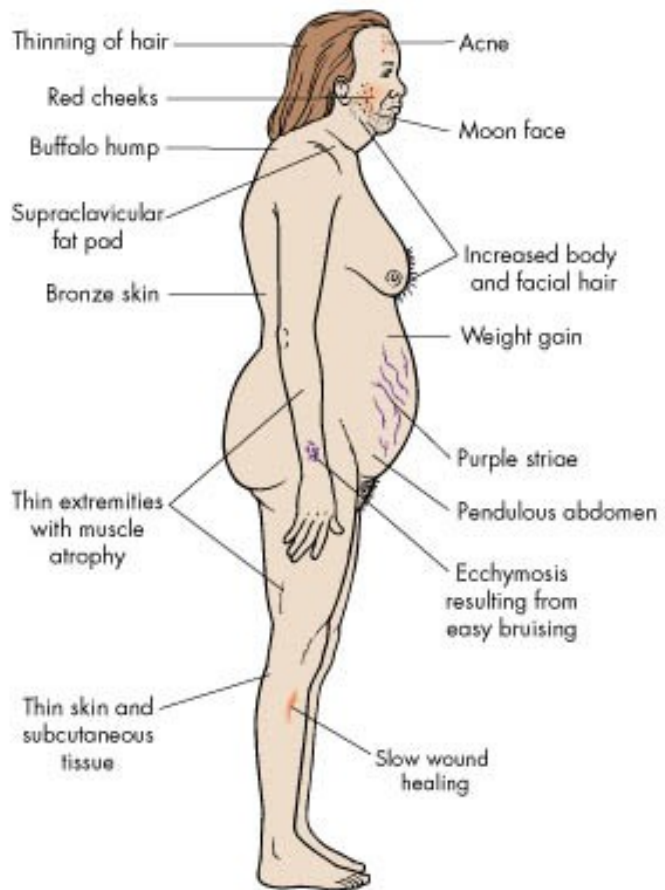
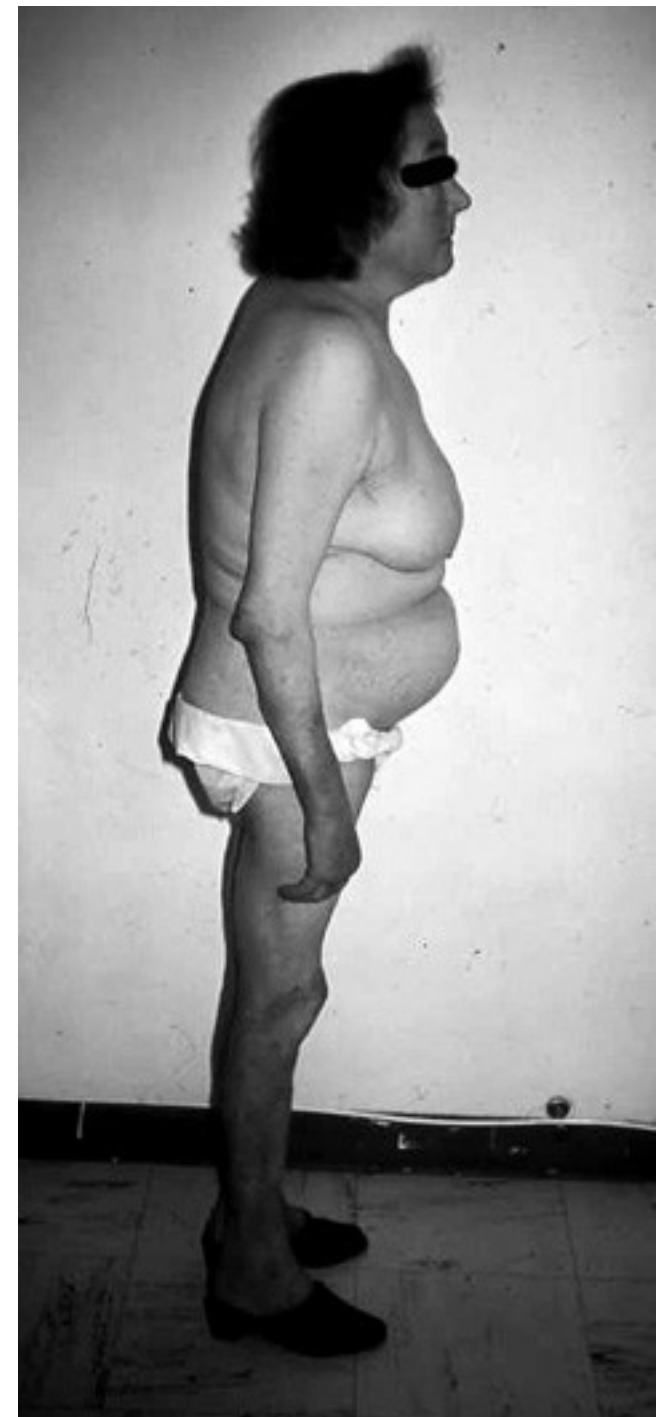

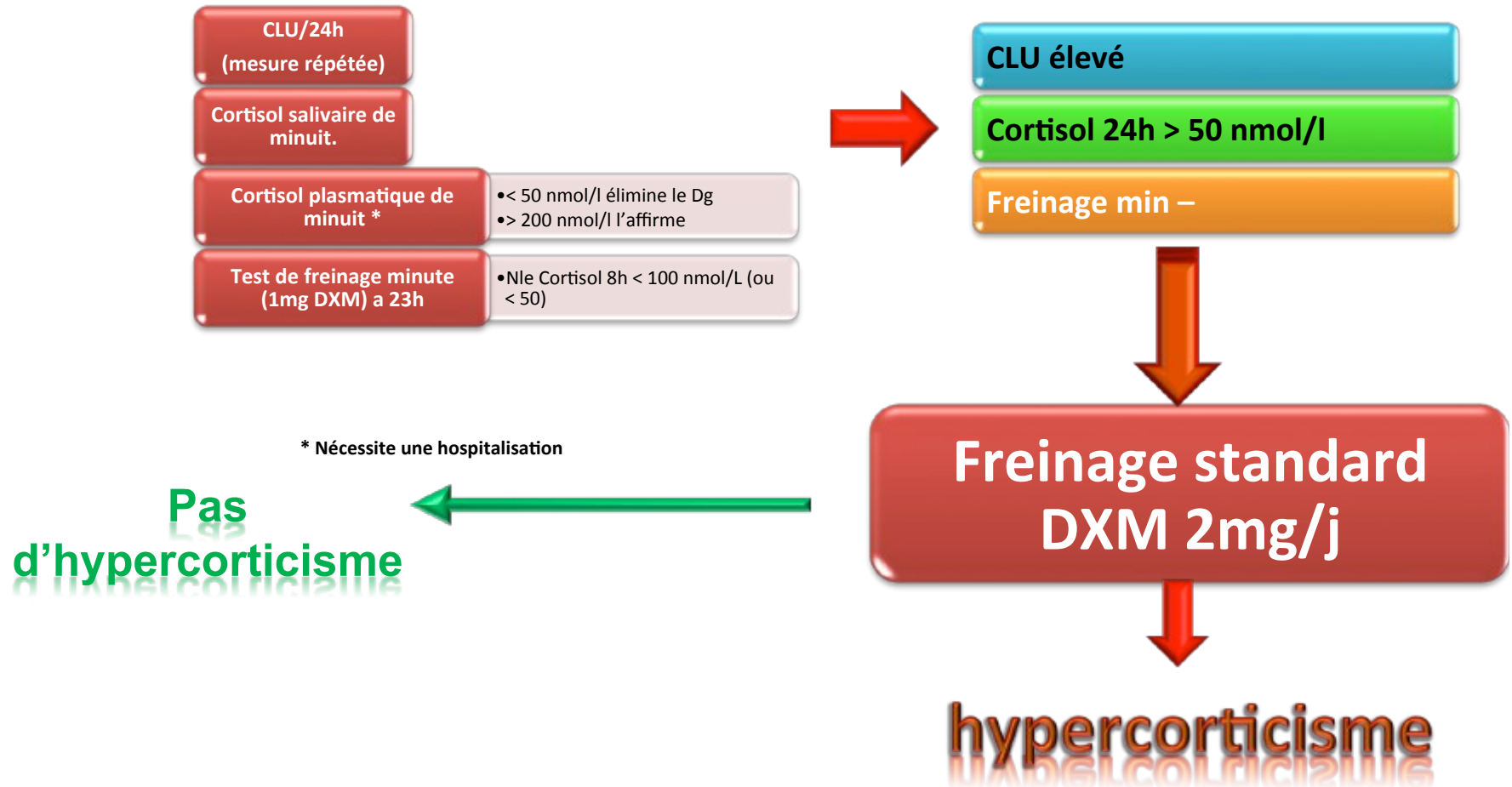
Figure 47-9 Common characteristics of Cushing's syndrome.

Copyright © 2000 by Mosby, Inc.



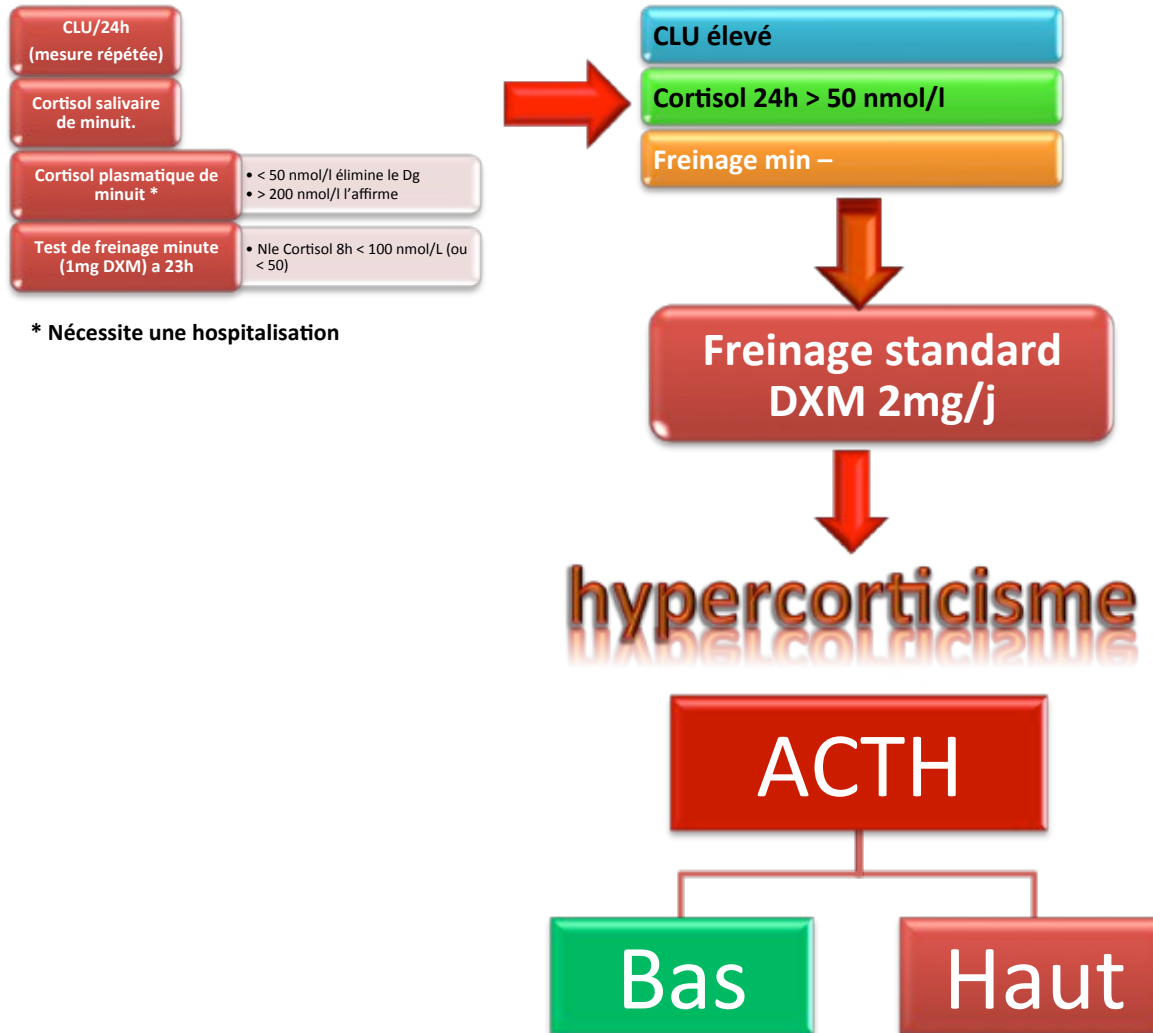
Diagnostic d'un hypercorticisme

Présentation clinique suspecte et absence de prise de corticoïdes



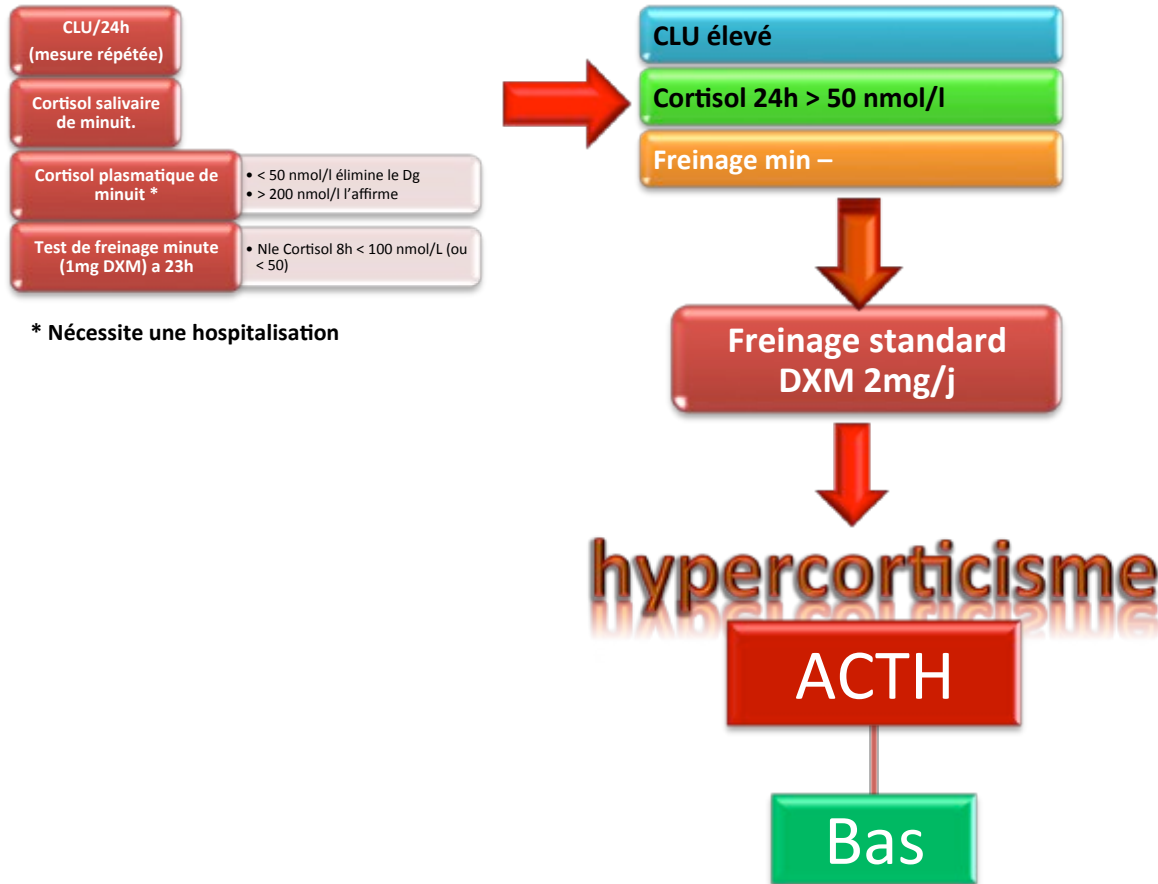
Diagnostic d'un hypercorticisme

Présentation clinique suspecte et absence de prise de corticoïdes



Diagnostic d'un hypercorticisme

Présentation clinique suspecte et absence de prise de corticoïdes



Hypercorticisme ACTH indépendant

Hypercorticism ACTH indépendant

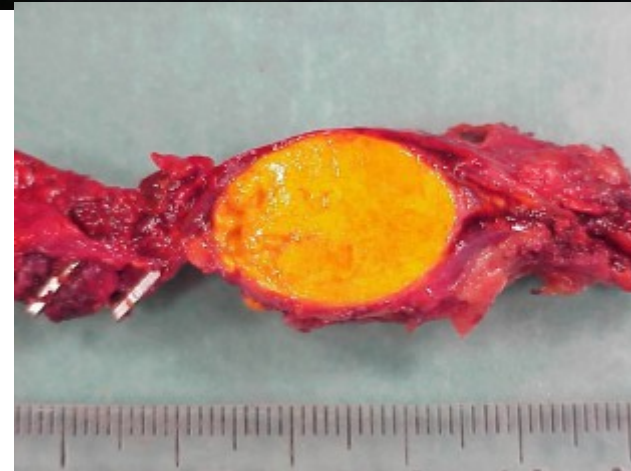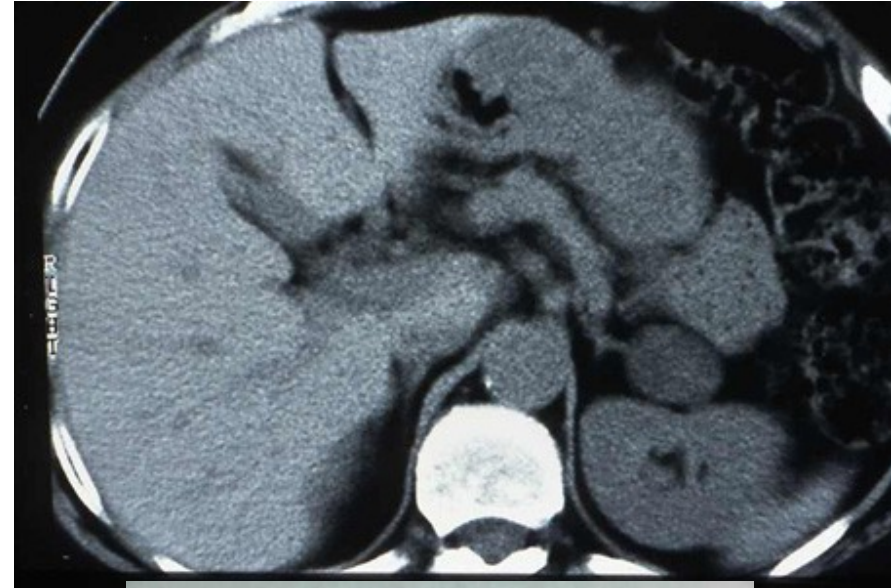
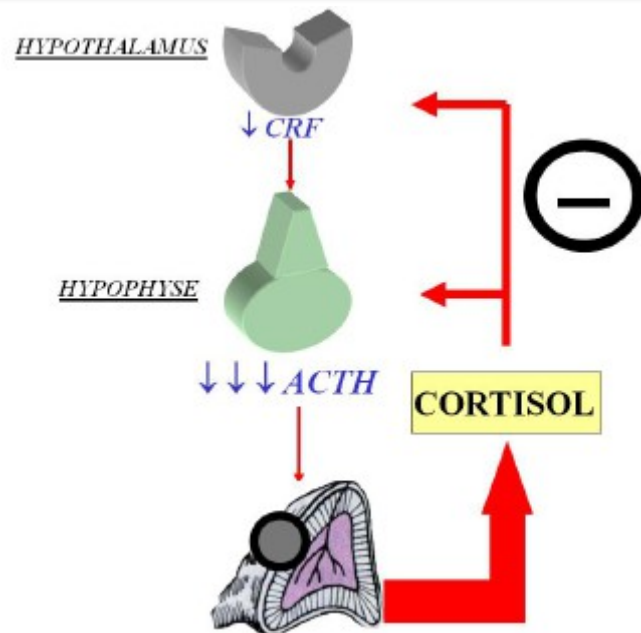
Lésion surrénalienne, faire TDM

Adénome surrenalien

Corticosurrenalome

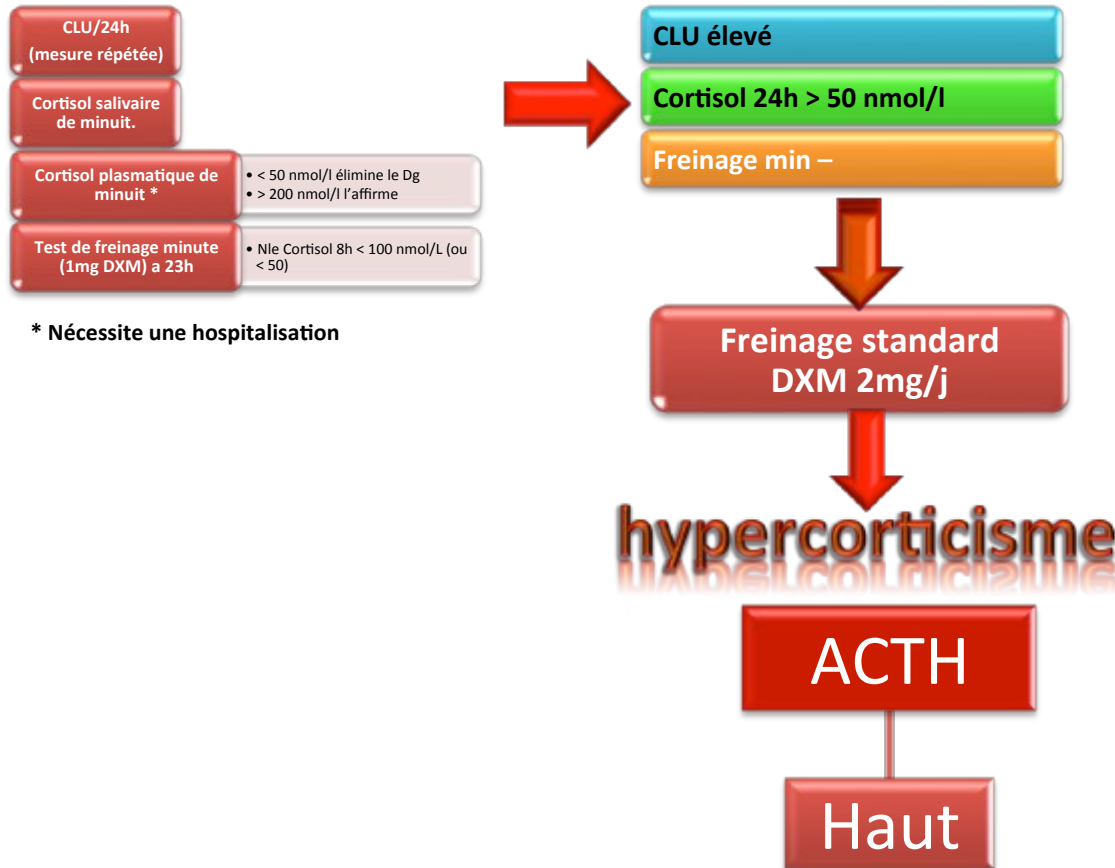
Hyperplasie macronodulaire surrénales

Dysplasie micronodulaire pigmentée



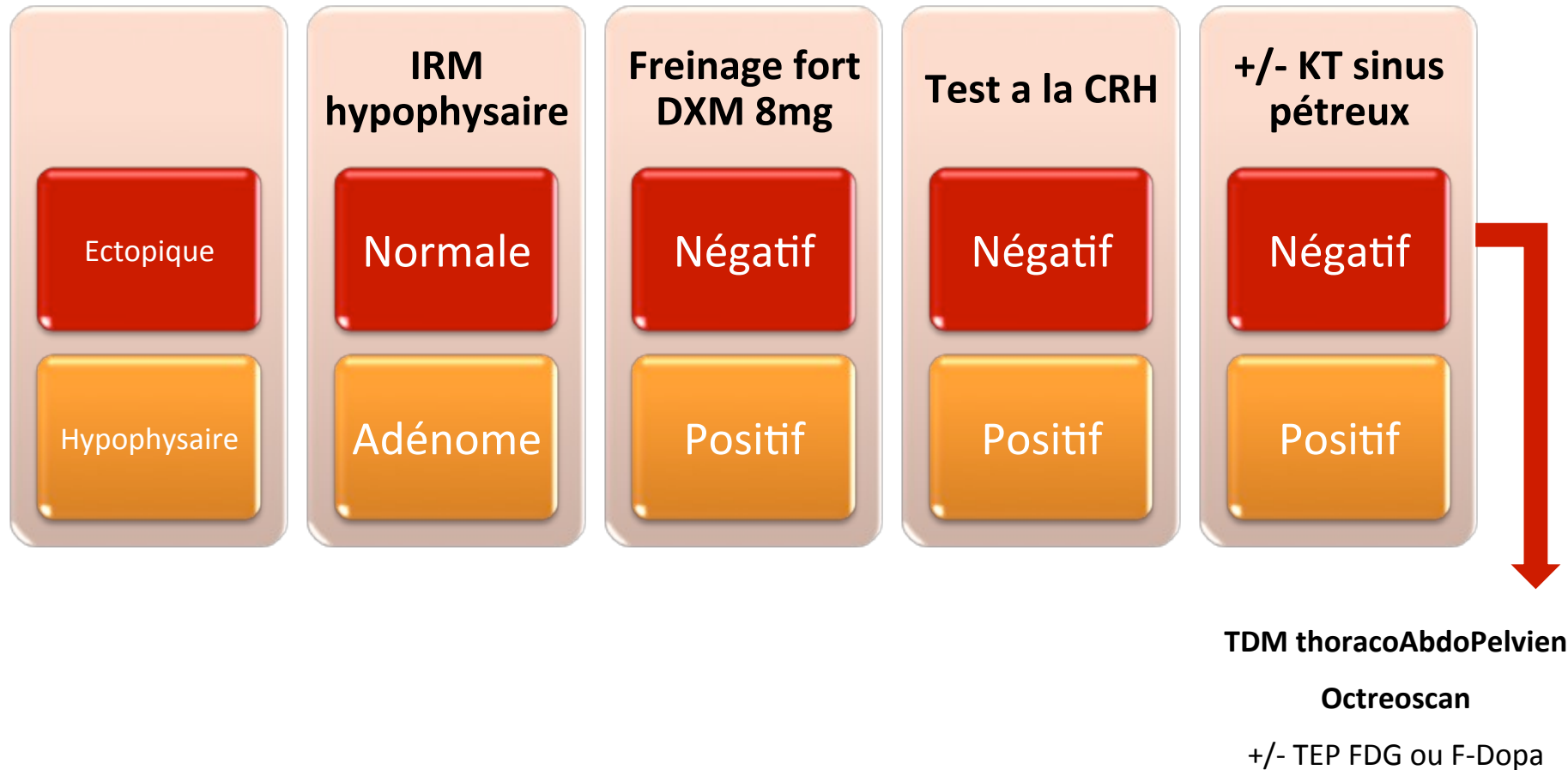
Diagnostic d'un hypercorticisme

Présentation clinique suspecte et absence de prise de corticoïdes

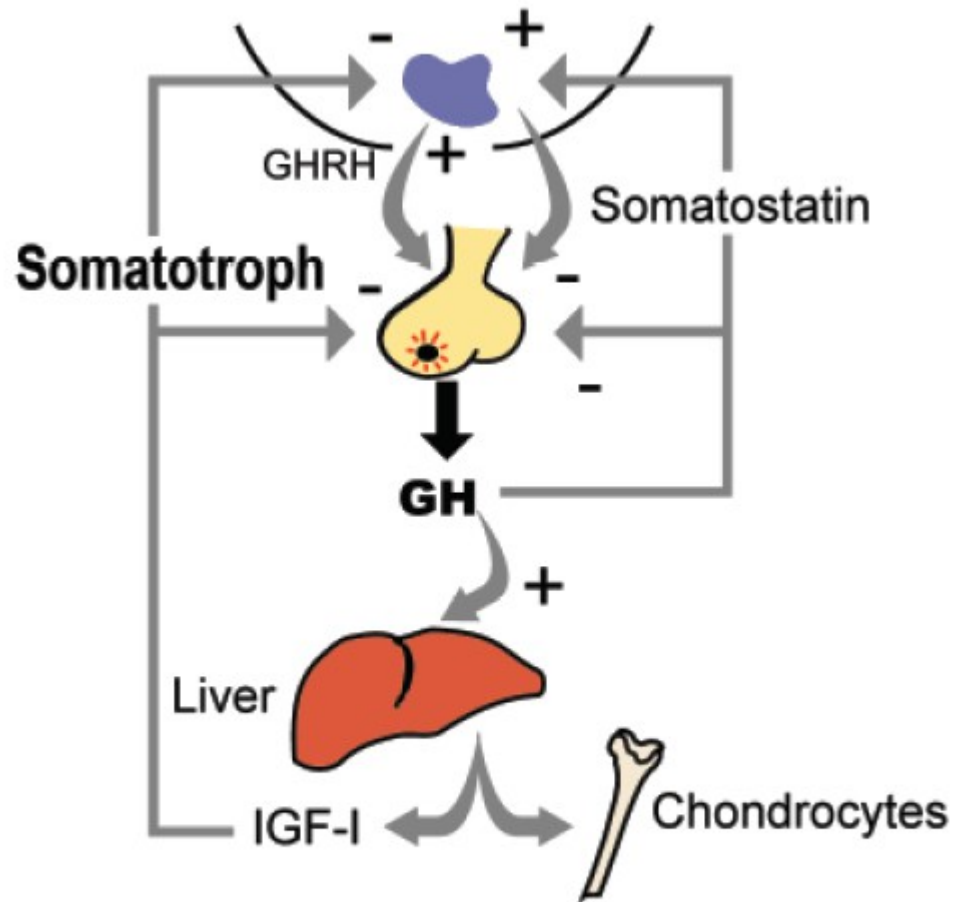


Hypercorticisme ACTH dépendant

Hypercorticisme ACTH dépendant



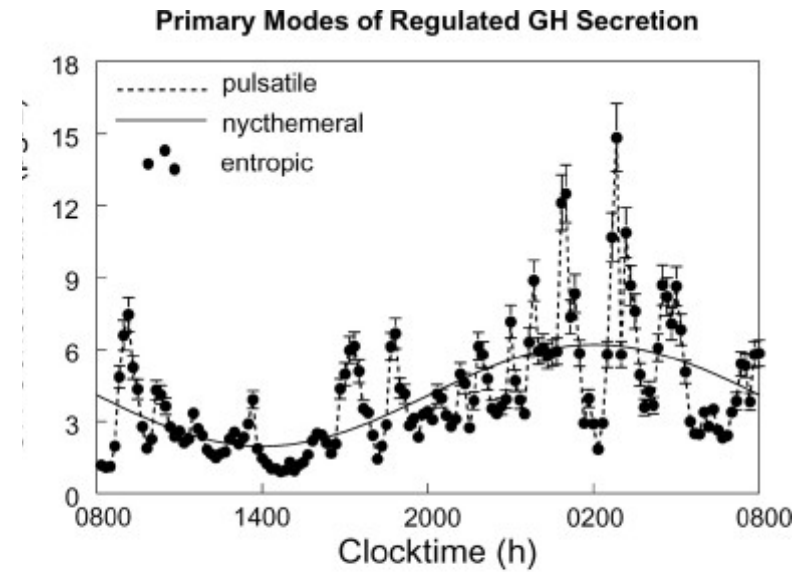
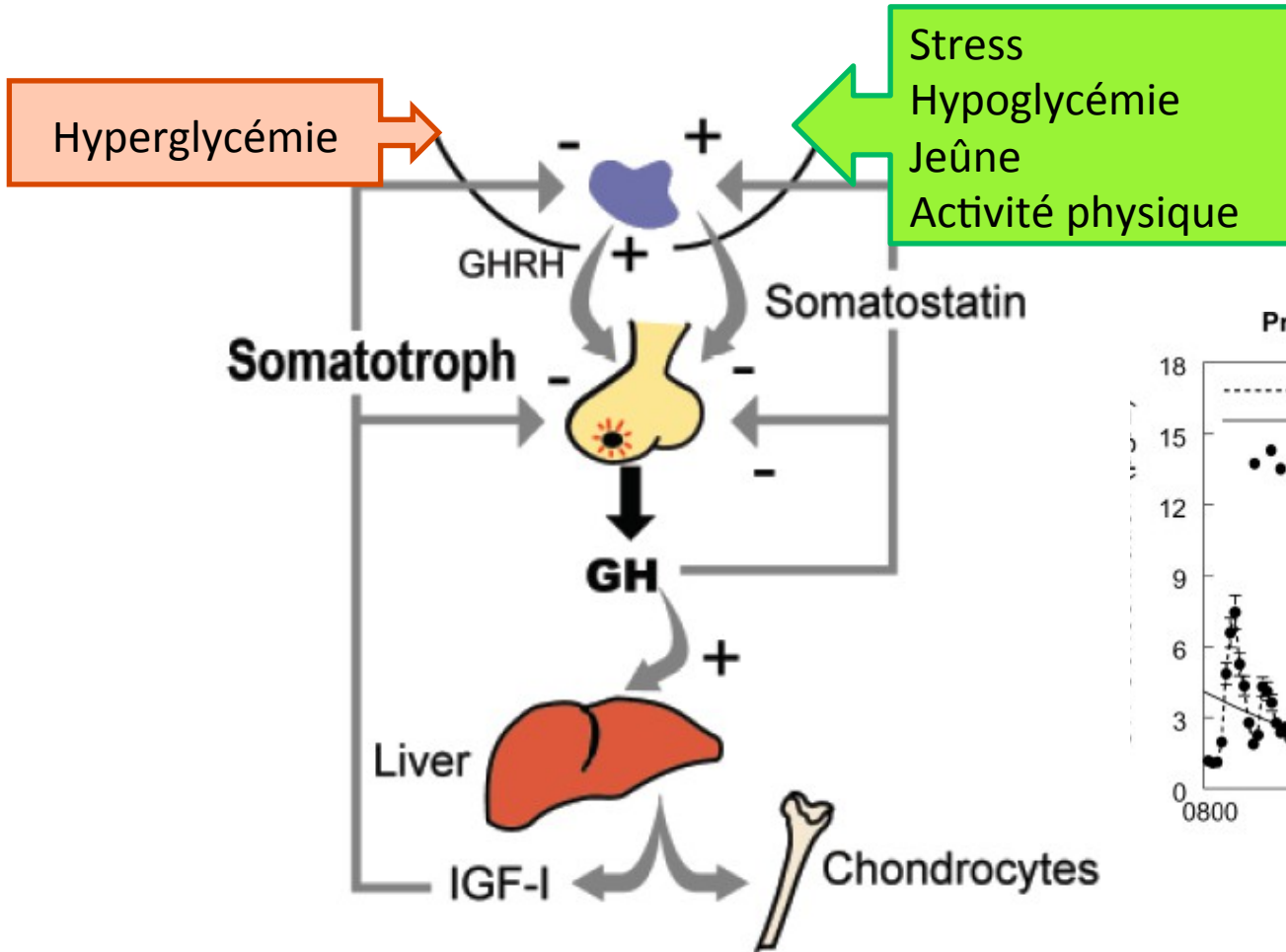
Acromégalie: Adénome à GH



Linear and organ growth

Mayo Foundation for Medical Education and Research. All rights reserved.

Sécrétion GH



Linear and organ growth

Acromégalie

- **15% des adénomes hypophysaires**
- **Hypersécrétion d'hormone de croissance (GH)**
- **due le plus souvent à un adénome somatotrope**
- **Maladie rare: incidence 3/million/an**
- **Maladie grave:**
 - **Hypersécrétion de GH: conséquences cardio-vasculaires**
 - **Risque tumoral et insuffisance anté-hypophysaire**
- **Intérêt d'un diagnostic précoce**

Acromégalie (clinique)

- **Syndrome dysmorphique**

Déformations insidieuses survenant sur de nombreuses années.

- Mains et pieds élargis
- Modifications du visage: nez épaté, prognathisme, saillie des arcades sourcilières, perte de l'articulé dentaire
- Déformations des parties molles, maxillaire inférieur,

- **Organomégalie**

- Goitre, HMG, SMG

- **Signes fonctionnels généraux**

- Sueurs, nocturnes malodorantes
- **Diabète**
- **HTA**
- **Syndrome du canal carpien** volontiers bilatéral
- Pathologies ostéo-articulaires
- Asthénie, Sd dépressif

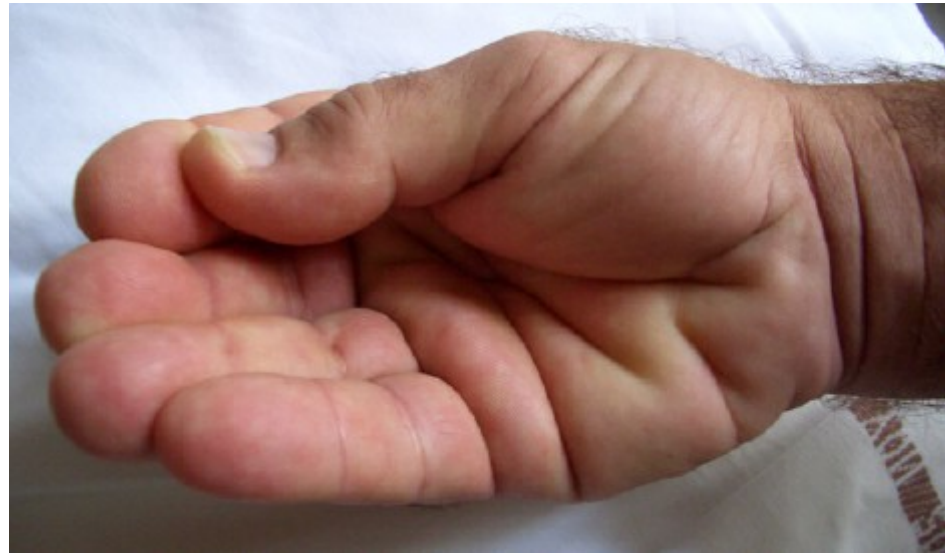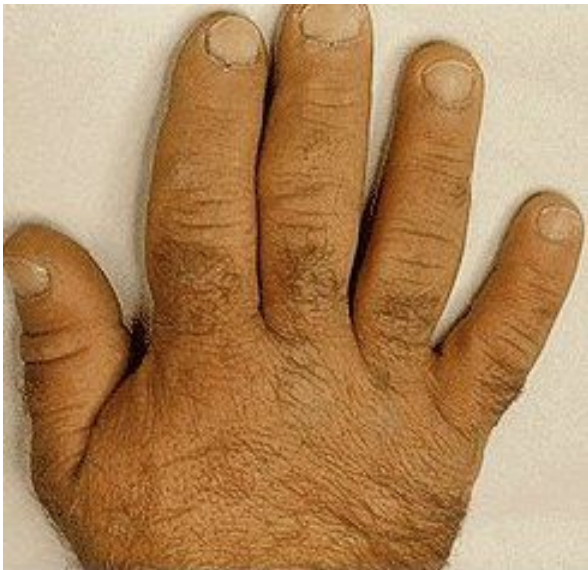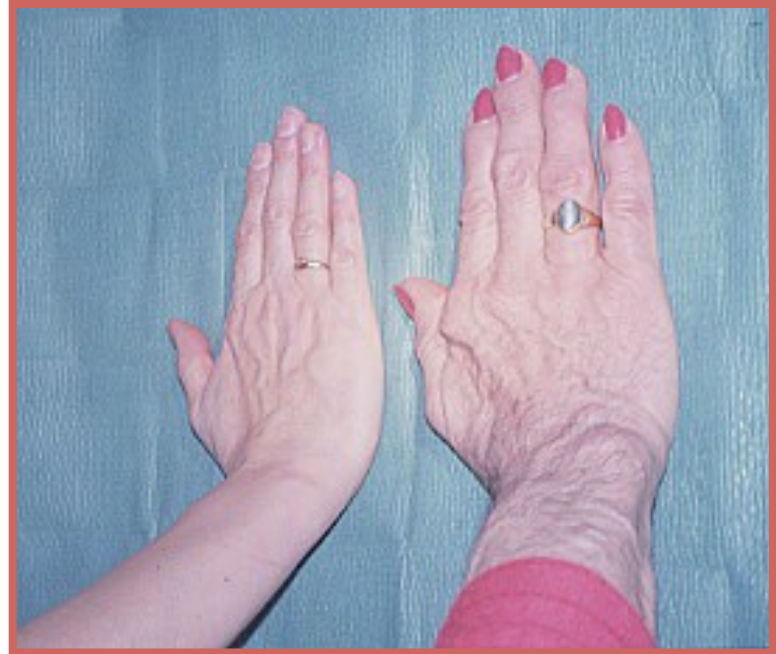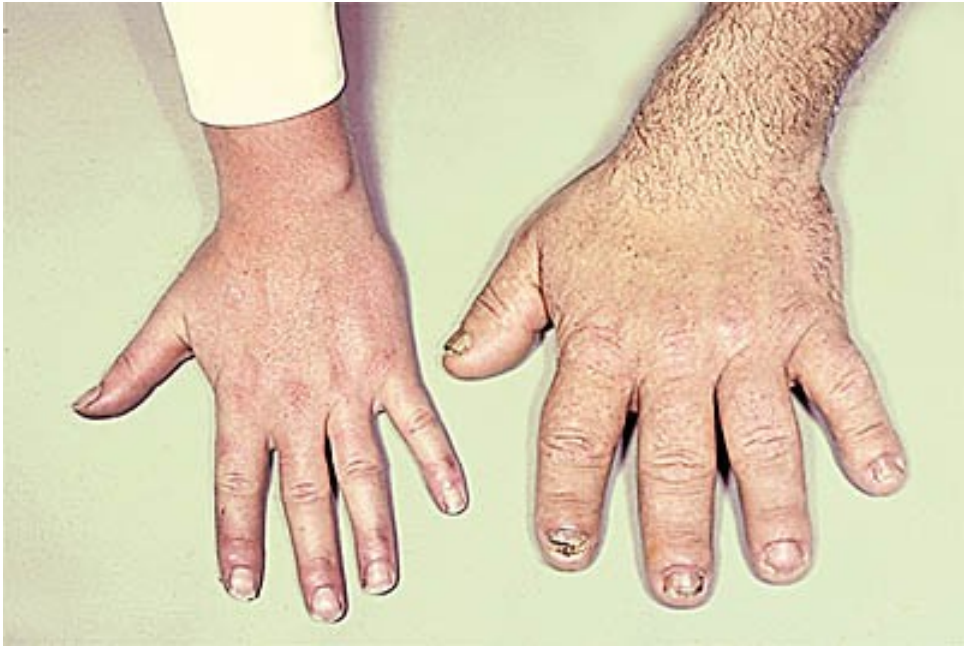- **Acromégalo-gigantisme chez l'enfant**



© Mayo Foundation for Medical Education and Research. All rights reserved.

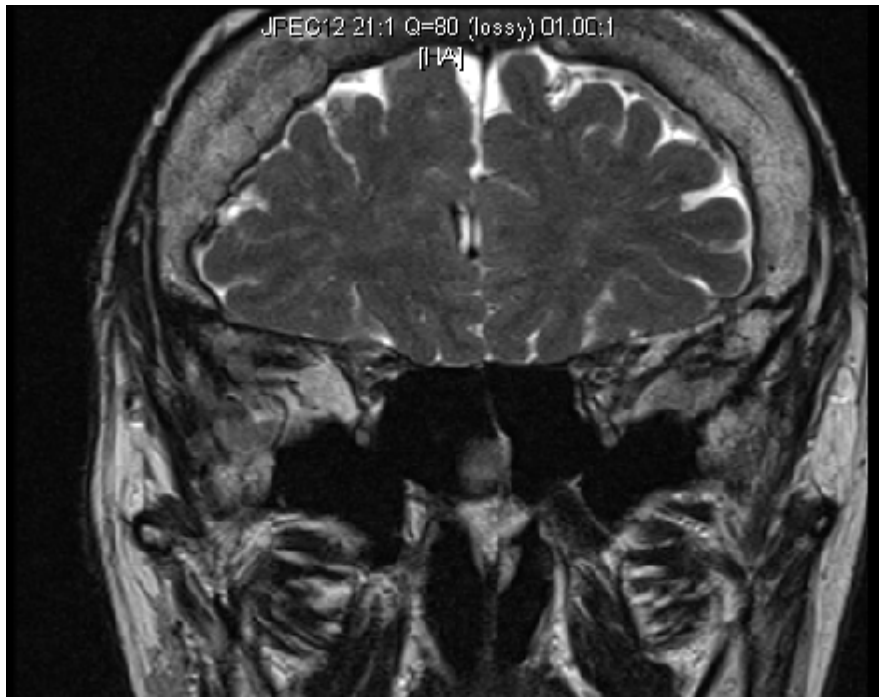
Acromegaly: Sequential pictures over 5 Years







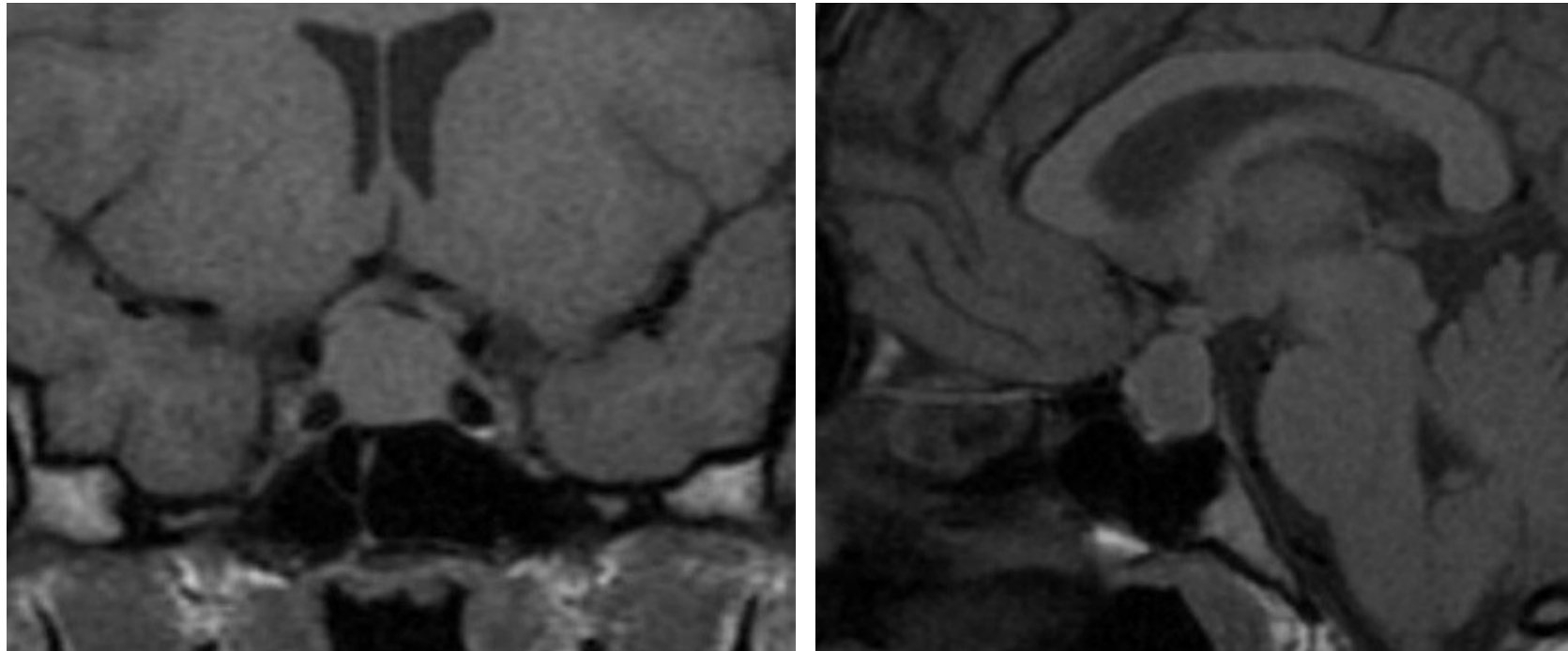
Adénome somatotrope - Acromégalie



- élévation GH/IGF1
- Hyperprolactinémie de déconnexion ou adénome à sécrétion mixte
- Hypophysaire isolée ou génétique (McCune Albright, NEM1, complexe de Carney)
- Sécrétion ectopique de GH-RH (hyperplasie de l'hypophyse)

Mme N. B. née le 23/04/1983

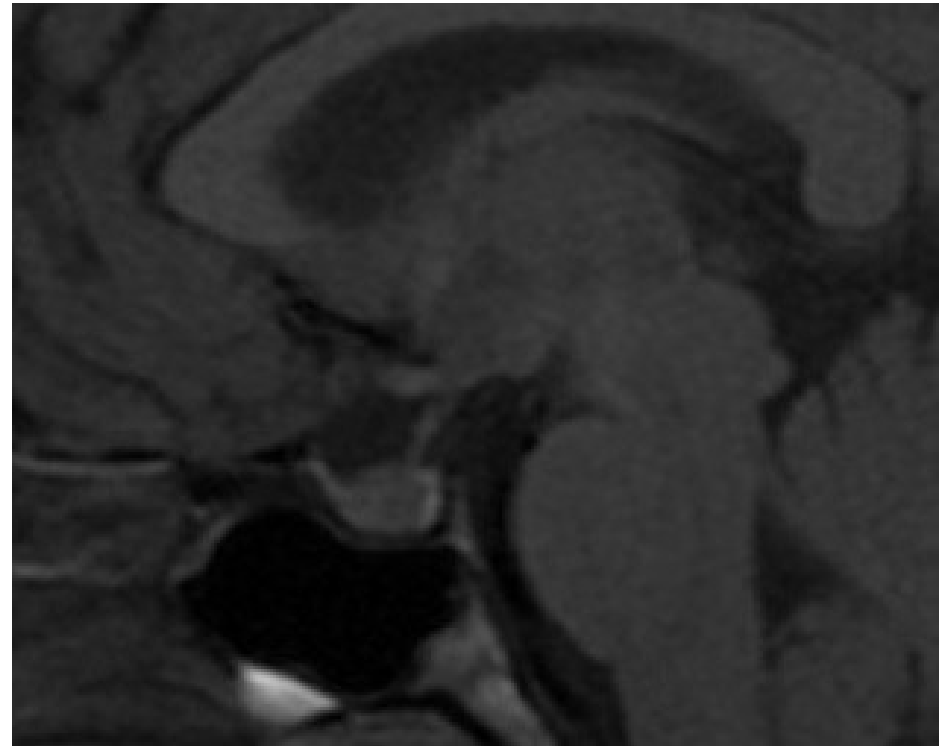
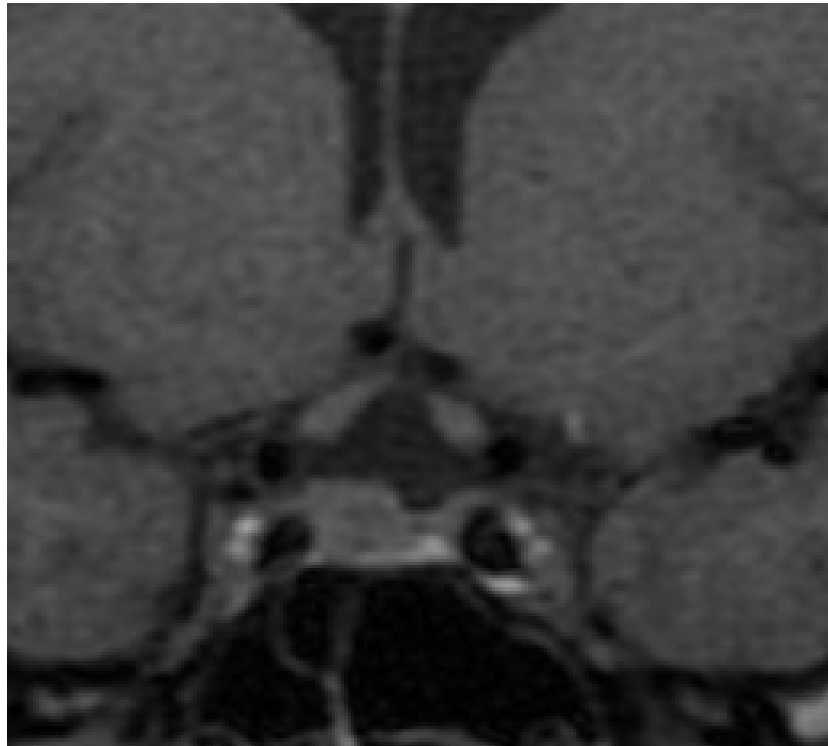
- Octobre 2003 (20 ans)
- G₀P₀ - aménorrhée 2^{daire} + désir de grossesse



- Prolactine 485 µg/L
- IRM → macroprolactinome 20 x 18 mm

Mme N. B. née le 23/04/1983

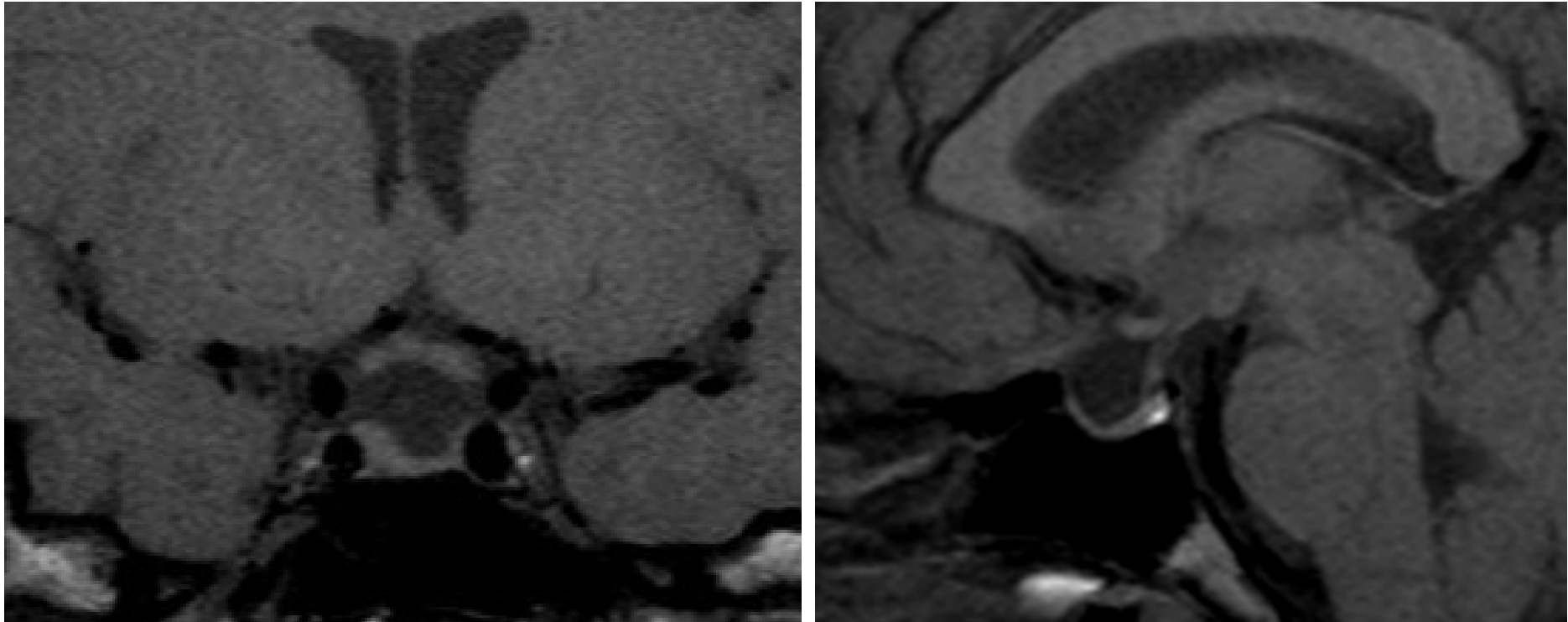
- Mars 2004 – avant 1^{ère} grossesse



- R/ cabergoline 1 mg/semaine
- → prolactine 17 $\mu\text{g/L}$

Mme N. B. née le 23/04/1983

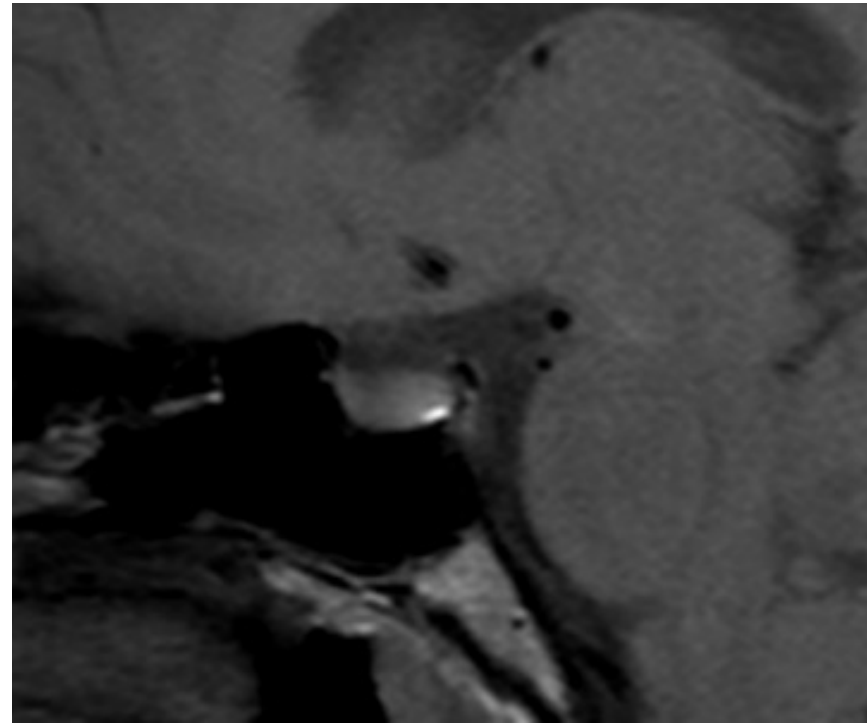
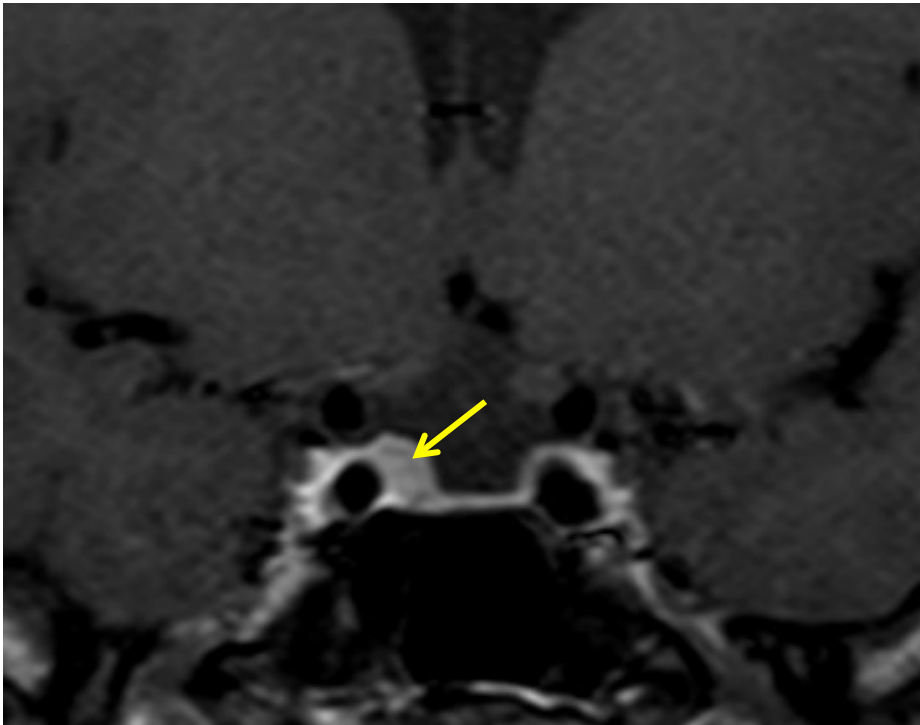
- Octobre 2010 – après 3ème grossesse



- R/ Cabergoline (0,25 mg/semaine) arrêté depuis juillet 2009
- Prolactine 8 $\mu\text{g/L}$ \rightarrow traitement non repris

Mme N. B. née le 23/04/1983

- *Patiente perdue de vue jusqu'en mars 2013*
- revient pour céphalées – galactorrhée (sous pilule)



- Prolactine 48 $\mu\text{g/L}$
- ➡ Reprise Cabergoline (0.25 mg/semaine)